

【原著論文投稿範例】

- 字體及大小：
 - 中文標題：標楷體 / 粗體 / 12 號字。
 - 英文標題：Times New Roman / 粗體 / 12 號字。
 - 作者及單位(中文)：標楷體 / 12 號字。
 - 作者及單位(英文)：Times New Roman / 12 號字。
 - 內文：全英文 / Times New Roman / 12 號字。
- 字數之限制：
 - 題目請中、英文俱列。
 - 內文請以英文為主，依 Background(背景)、Objective(目的)、Methods(方法)、Results(結果)、Conclusion(結論)之順序，單行間距，全部總字數(背景/目的/方法/結果/結論)不可超過 350 字。
- 第一作者(限一名)請在姓名下用____(下底線)註明，不同單位用數字^{1、2、3}上標註明。
- 發表形式：
 - 限口頭報告，不接受海報發表。
 - 限海報發表，不接受口頭報告。
 - 口頭報告或海報發表均可。
- 請依照投稿規定及字數限制，只接受未曾刊登於國內外期刊或從未於國內其他醫學會議發表之原著論文，逾期或未按投稿規則將不予受理。
- 稿件內容不符合投稿格式者，將退回修改，退回不依時程交回者將不予錄取。
- 原著口頭報告篇數，每個類別以一篇為原則，最多可報兩個類別。
- 投稿方式：一律以線上方式投稿！(<http://www.sem.org.tw/>)。
- 投稿日期：2019 年 3 月 1 日起至 2019 年 3 月 31 日止。
- 論文歸類：(本會學術委員會保留變更類別之權限)
 - 臨床：abdominal /gastrointestinal/ enitourinary；airway/anesthesia/analgesia；CPR；geriatrics；cardiovascular (non-CPR)；diagnostic technologies/radiology；infectious disease；ischemia/reperfusion；neurology；psychiatry；obstetrics/gynecology；pediatrics；respiratory/ENT disorders；shock/critical care；trauma；orthopedics wounds/burns；toxicology/environmental injury
 - 基礎或實驗室研究：animal study；medical engineering；laboratory study；computer technologies
 - 急診醫學相關議題：administrative/health care policy；disease/injury prevention；education/professional development；EMS/out-of-hospital；disaster；ethics；social issues；其他

【範例】

雙磷酸鹽類藥物可減緩血管張力素二型誘發腹主動脈瘤之進展

Zoledronate attenuates angiotensin II induced abdominal aortic aneurysm

蔡適鴻^{1,3}、黃柏勳²、林幸榮^{2,3}

三軍總醫院急診醫學部¹、台北榮總心臟內科²、國立陽明大學臨床醫學研究所³

Background: Rupture of abdominal aortic aneurysm (AAA) can be life threatening. Up to 12.5% of age over 75 years men have aortic aneurysm....

Objective: The purpose of this study was to determine whether a potent N-BP,.....

Methods: Continuous infusion of Ang II via osmotic minipump was performed in low-density lipoprotein receptor (Ldlr -/-) mice.....

Results: Zoledronate could attenuate the angiotensin II induced expansion of the suprarenal aorta and decrease the incidence of AAA.....

Conclusion: Zoledronate can attenuate the progression of angiotensin II (AngII) induced AAA through inhibiting vascular inflammation via the NF-κB pathway and MMP-2 activity and reducing VSMC migration.

【病例报告(Case Report)投稿范例】

1. 字體及大小：
 - 中文標題：標楷體 / 粗體 / 12 號字。
 - 英文標題：Times New Roman / 粗體 / 12 號字。
 - 作者及單位(中文)：標楷體 / 12 號字。
 - 作者及單位(英文)：Times New Roman / 12 號字。
 - 內文：全英文 / Times New Roman / 12 號字。
2. 字數之限制：
 - 題目請中、英文俱列。
 - 內文請以英文為主，依 Introduction(引言)、Case Report(病例報告)、Discussion(討論)之順序，單行間距，全部總字數(引言/病例報告/討論)不可超過 350 字。
3. 第一作者(限一名)請在姓名下用____(下底線)註明，不同單位用數字^{1、2、3}上標註明。
4. 發表形式：限海報發表，不接受口頭報告。
5. 請依照投稿規定及字數限制，只接受未曾刊登於國內外期刊或從未於國內其他醫學會議發表之原著論文，逾期或未按投稿規則將不予受理。
6. 病例海報同第一作者以發表一篇為主，投稿之附件檔僅接受文字檔，請勿夾帶圖片檔，稿件內容不符合投稿格式者，將退回修改，退回不依時程交回者將不予錄取。
7. 投稿方式：一律以線上方式投稿！(<http://www.sem.org.tw/>)。
8. 投稿日期：2019 年 3 月 1 日起至 2019 年 3 月 31 日止。

【範例】

老人急性譫妄及高氨血症，最後診斷為丙戊酸中毒

An Elder of Valproic Acid Intoxication, Presented as Acute Delirium and Hyperammonemia.

林士文¹、簡銘偉¹、黃英傑¹、許永居²

嘉義基督教醫院急診部¹、神經科²

Introduction: Delirium is an increasing problem in elders who were brought to the Emergency Department (ED)....

Case Report: This 75-year-old woman is a patient of dementia, old subdural hemorrhage, hydrocephalus after ventriculoperitoneal shunting and seizure who received phenytoin and valproate from our clinic....

Discussion: Valproate is a medication for seizures....

【圖片展示(image)投稿規範】

徵求病患原始臨床照片、病理標本、革蘭式染色、心電圖、以及放射檢查或其他影像資料。稿件投稿時需描述和急診醫學實務或特殊、有趣並具有教育意義之診斷的相關發現。接受的稿件將於年會中展示發表，評選出最優秀者於會員大會中頒發最佳圖片獎，並作為日後住院醫師「視覺診斷」競賽或甄試時之題材。

投稿圖片需附簡要之病史敘述，請依照附件說明線上投稿。全文**英文**不超過**250**字。稿件選擇的依據包括：**是否具有教育價值、與急診醫學的相關性、照片品質、病史的描述、以及是否適合於公開展示**。投稿照片在本次急診醫學會年會前不得發表於其他雜誌。病患(臉部)必須予以適度的保護遮掩。若是照片可能透露患者之身分，則投稿者必須聲明照片已取得患者或監護人同意。

- **圖片(image)海報同第一作者以發表一篇為主**，稿件內容不符合投稿格式者，將退回修改，退回不依時程交回者將不予錄取。
- **第一作者(限一名)**請在姓名下用 (下底線)註明，不同單位用數字^{1,2,3}上標註明。
- 發表形式：限海報發表，不接受口頭報告。
- 投稿方式：一律以線上方式投稿！(<http://www.sem.org.tw/>)。
- **投稿日期：2019年3月1日起至2019年3月31日止。**

【範例】

新光醫療財團法人吳火獅紀念醫院

林逸婷、陳國智

※主訴 (CC)：(一行)

Abdominal pain with nausea and vomiting for 3 to 4 days.

※病史 (HPI)：(中文大約三行，英文大約五行)

This 57-year-old man had a history of 1.diabetes mellitus 2.hypertension 3. end-stage renal disease(ESRD) on continuous ambulatory peritoneal dialysis(CAPD) for about 9 years. He complained of abdominal pain with nausea and vomiting for 3 to 4 days. There was no fever. The location of pain was around epigastric, supraumbilical and LLQ areas. The pain had no specific relationship with other factors such as meals , position or defecation.

※理學檢查 (PE)：(只描述相關的正常或異常處.不需要描述照片上的發現.)

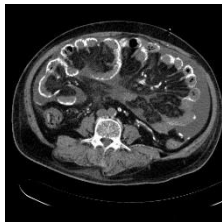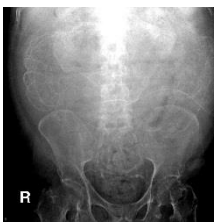
Abdomen was soft and distended without rebounding pain. Bowel sounds were hypoactive.

◆檢驗資料 Lab：(只描述相關之處)

WBC 11500/ul, Seg 65% band:2%

Dialysate analysis: clear appearance, WBC 24/ul (Lym:Seg = 48%:52%)

◆放射線檢查 Imaging：(只描述相關，並且未出現在題目上之處)



(照片1~3張為原則，每張照片大小皆需8 x 10，解析度至少 1280 x 960)

※問題 (Question)：(只需簡短回答的問題. 不要超過兩個問題.)

What's the diffuse linear calcification in the abdominal cavity at KUB?

※答案 (Answers)：

Encapsulating peritoneal sclerosis (EPS)

※討論 (Discussion)：(1-2行，不要超過150字)

EPS is a rare but emerging complication of CAPD. The prevalence and mortality rate increase as PD duration increases. CT of the patient showed calcification along small intestinal wall and segment dilated small intestine with focal adhesion, which compared with this diagnosis. After admission, tamoxifen 1# po QD was prescribed and peritoneal dialysis was shifted to regular hemodialysis. The patient was discharged under relative stable condition.

※本題欲闡明的重點(Take Home Points)：(三點以內)

1. CT is recommended for diagnosis of EPS. However, in this case, KUB also could give useful hints.
2. EPS should be kept in mind to be one of the differential diagnoses of acute abdomen in patients with ESRD under PD, especially longer PD duration, because it may change the way of treatment.