

A photograph of a baby with its hand near its ear, looking towards the camera. The baby is positioned in the upper half of the frame, with its head and shoulders visible. The background is plain white.

針灸核心課程 - 耳針

大綱

1. 概述
2. 耳廓的型態
3. 耳部神經分布
4. 耳部經絡分布
5. 耳穴的定位
6. 耳針的適應症
7. 選穴原則
8. 耳穴療法的基本操作

1. 概述

2. 耳廓的型態
3. 耳部神經分布
4. 耳部經絡分布
5. 耳穴的定位
6. 耳針的適應症
7. 選穴原則
8. 耳穴療法的基本操作

概述1


- 什麼是耳針？

在耳廓穴位以針刺或按壓的方式來治療身體疾病的一種方法。

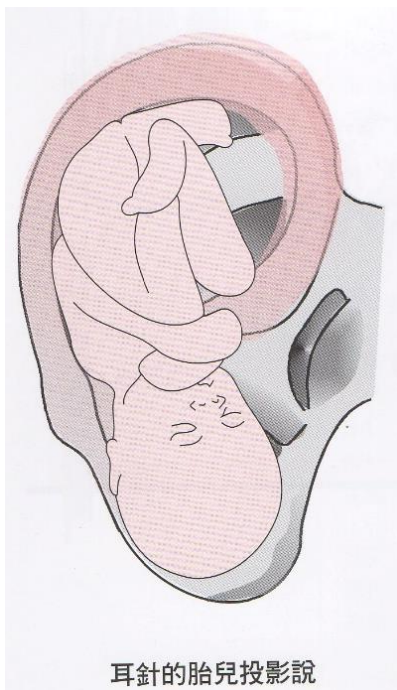
概述2

- 《靈樞·厥病》：「耳聾無聞，取耳中」
- 《千金方》：「耳中穴，在耳門孔上橫梁是，針灸之，治馬黃黃疸、寒暑疫毒等病。」
- 《針灸大成》：「耳尖二穴，在耳尖上，卷耳取尖上是穴，治眼生翳膜」
- 《小兒按摩經·察耳篇》：「耳上屬心...耳下屬腎...耳後耳裏屬肺...耳後耳外屬肝...耳後耳中屬脾」
~五臟在耳廓上的定位

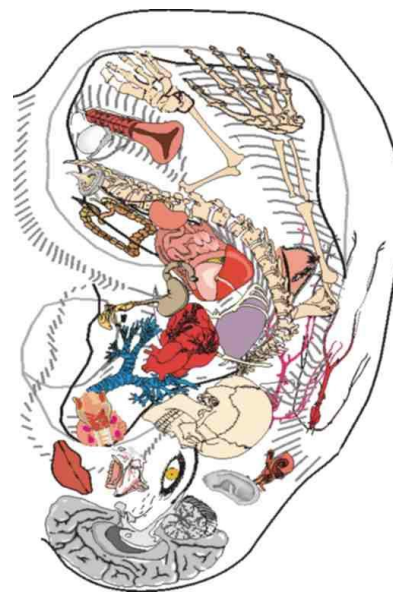
概述3



- 1950年代，法國醫學博士Nogier.P，在《德國針術雜誌》發表一〈形如胚胎倒影式的耳穴分布圖譜〉之後又發表了《耳療法》。
- 1975年發表的耳穴已達200多個。



耳針的胎兒投影說



1. 概述

2. 耳廓的型態

3. 耳部神經分布

4. 耳部經絡分布

5. 耳穴的定位

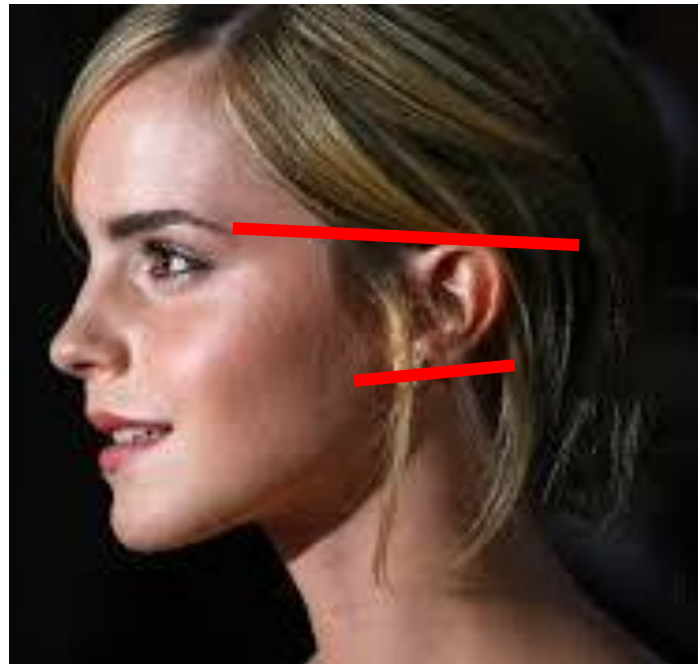
6. 耳針的適應症

7. 選穴原則

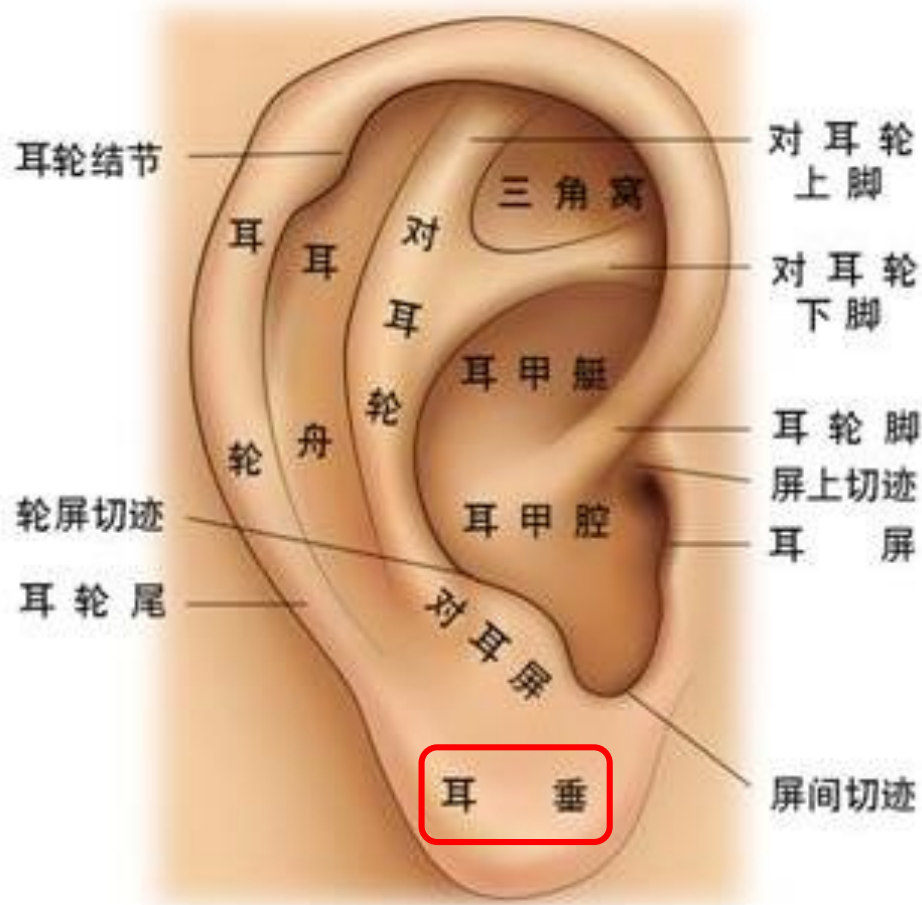8. 耳穴療法的基本操作

耳廓的型態

- 耳廓為外耳的一部分，附著在頭的側面，位於下頷窩和顳骨乳突之間，上端正好與眉梢和枕外粗隆的連線相切

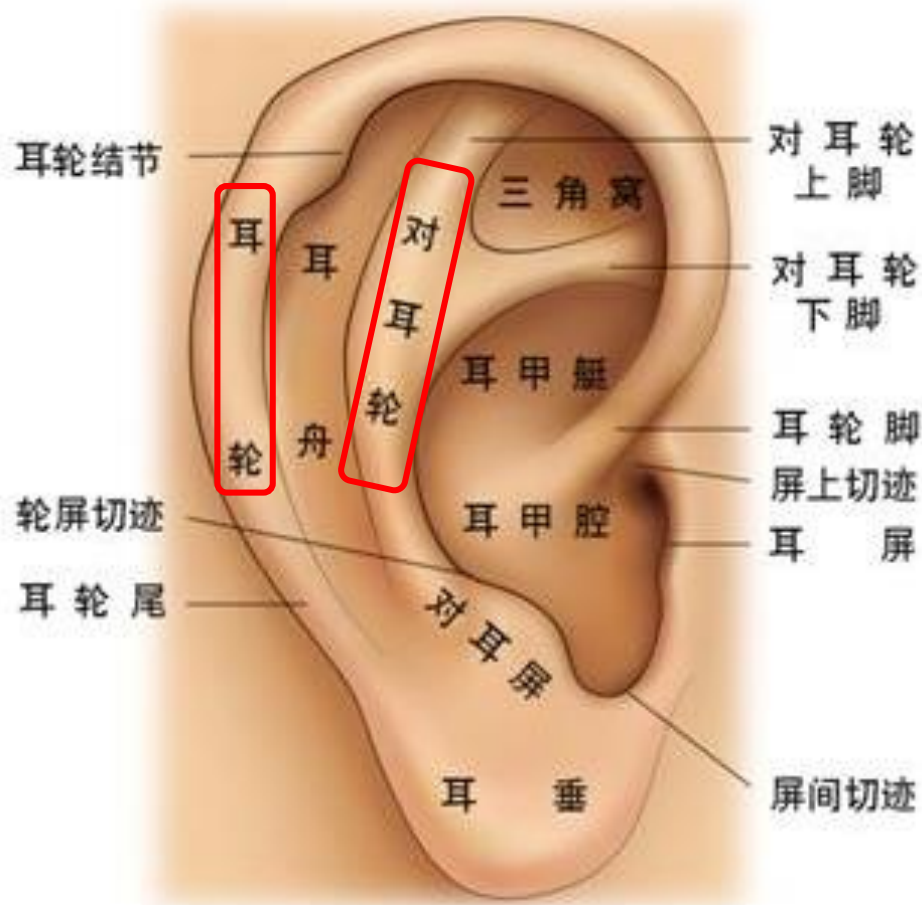


耳廓正面的型態(一垂二輪三腳四窩)



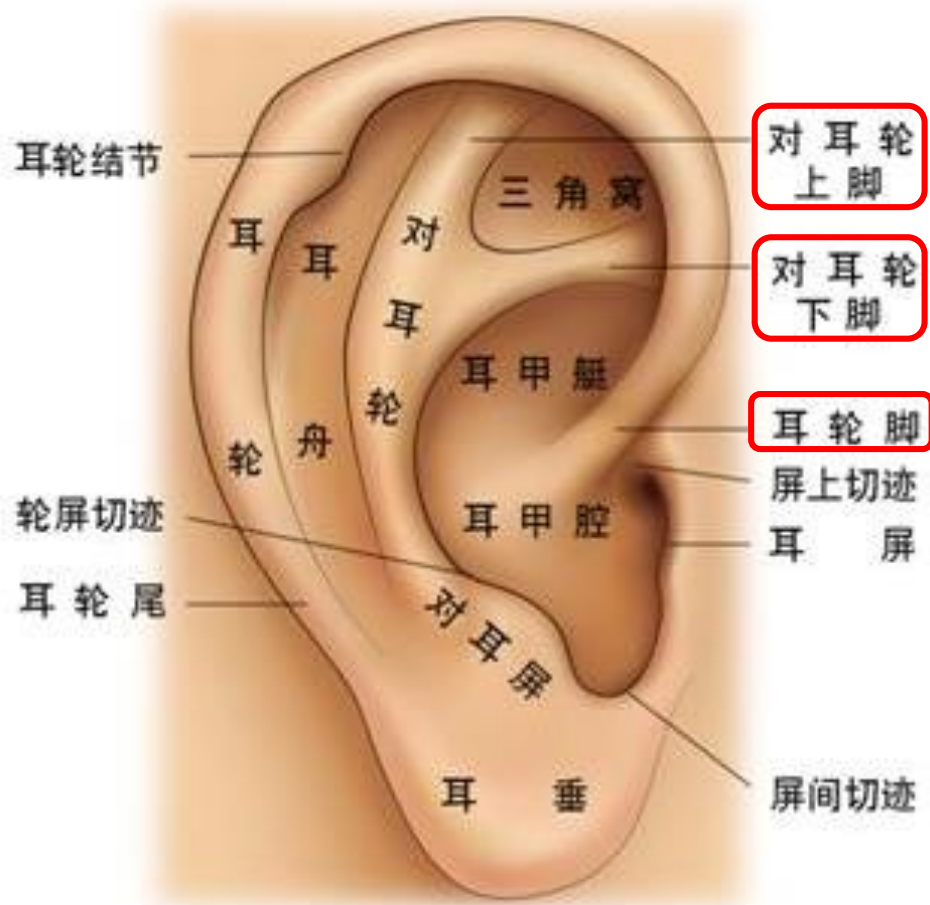
- **一垂**：耳垂
- **二輪**：耳輪
對耳輪
- **三腳**：耳輪腳
對耳輪上腳
對耳輪下腳
- **四窩**：三角窩
耳甲艇
耳甲腔
耳舟

耳廓正面的型態(一垂二輪三腳四窩)



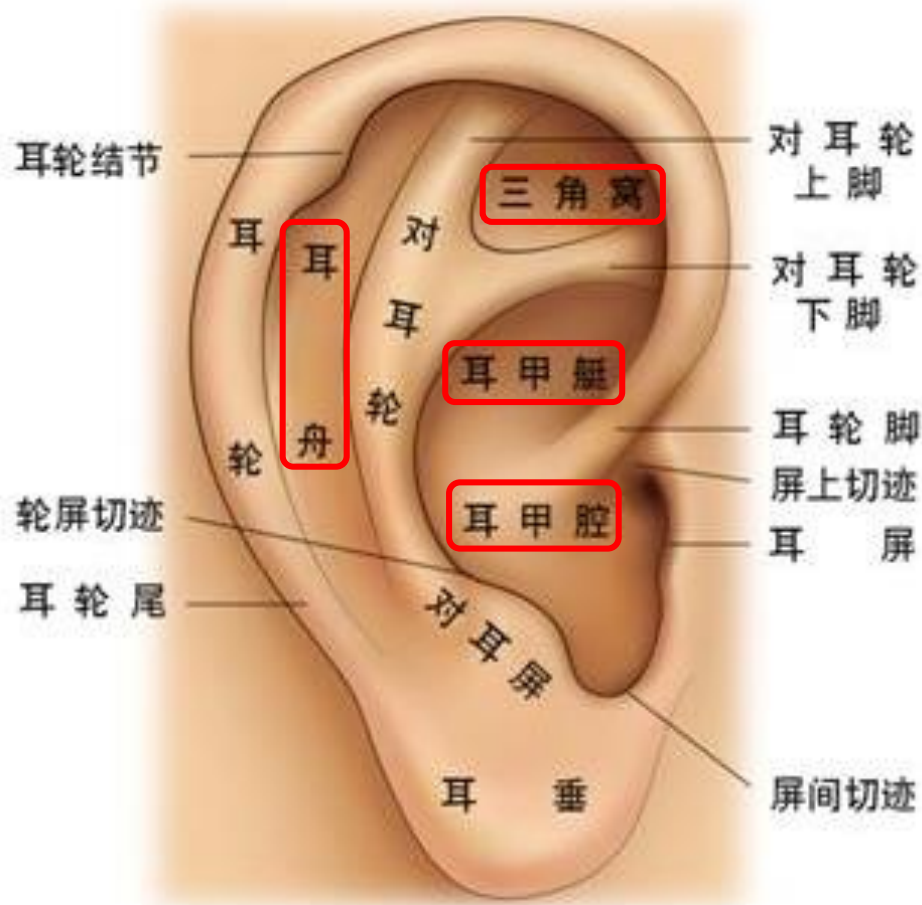
- 一垂：耳垂
- 二輪：耳輪
對耳輪
- 三腳：耳輪脚
對耳輪上脚
對耳輪下脚
- 四窩：三角窩
耳甲艇
耳甲腔
耳舟

耳廓正面的型態(一垂二輪三腳四窩)



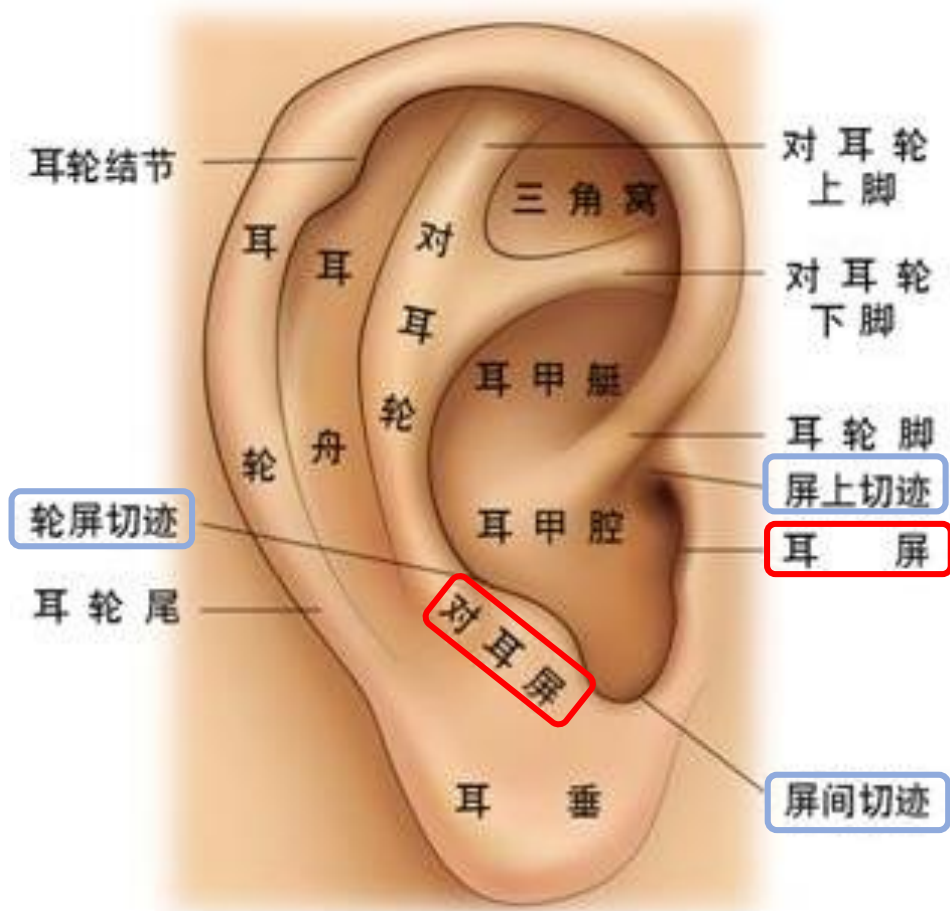
- 一垂：耳垂
- 二輪：耳輪
對耳輪
- 三腳：耳輪腳
對耳輪上腳
對耳輪下腳
- 四窩：三角窩
耳甲艇
耳甲腔
耳舟

耳廓正面的型態(一垂二輪三腳四窩)



- 一垂：耳垂
- 二輪：耳輪
對耳輪
- 三腳：耳輪腳
對耳輪上腳
對耳輪下腳
- 四窩：三角窩
耳甲艇
耳甲腔
耳舟

耳廓正面的型態—其他



- 耳屏
- 對耳屏
- 三切跡：屏上切跡
屏間切跡
輪屏切跡

耳廓背面的型態(三個面四個溝四個隆起)

- 三個面

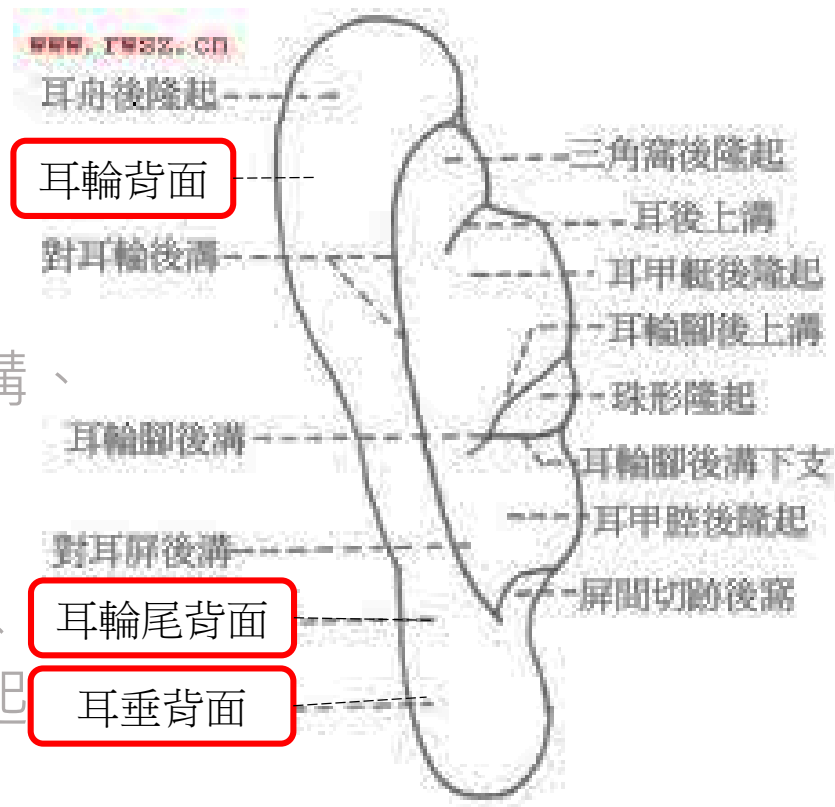耳輪背面、耳輪尾背面、耳垂背面

- 四個溝

對耳輪後溝、對耳輪下腳後溝、耳輪腳後溝、對耳屏後溝

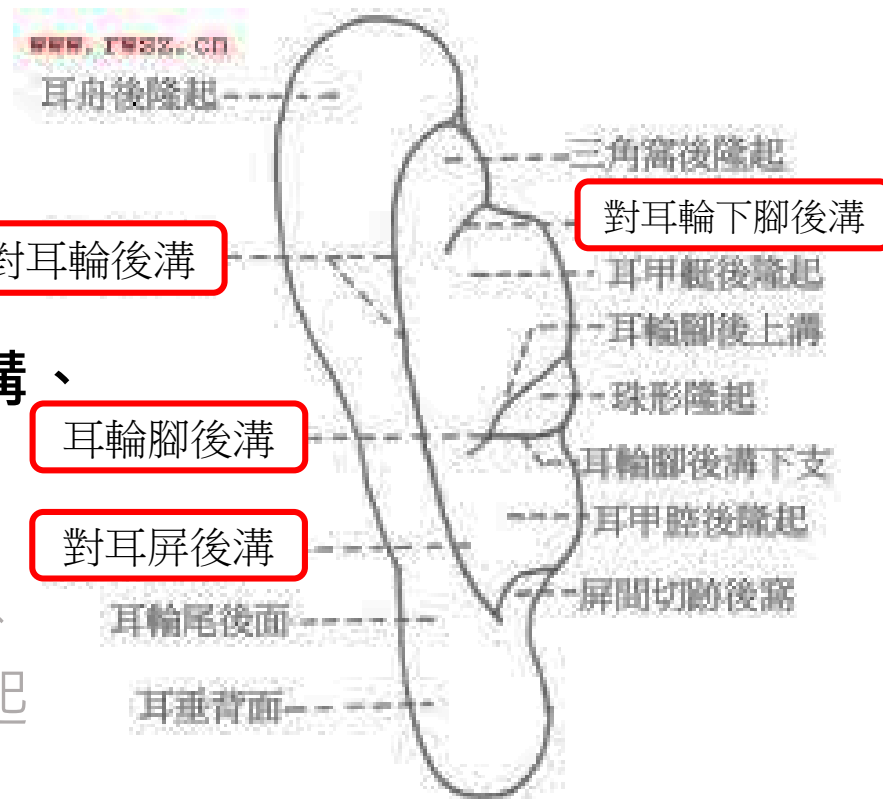
- 四個隆起

耳舟後隆起、三角窩後隆起、耳甲艇後隆起、耳甲腔後隆起



耳廓背面的型態(三個面四個溝四個隆起)

- 三個面
耳輪背面、耳輪尾背面、耳垂背面
- 四個溝
對耳輪後溝、對耳輪下腳後溝、耳輪腳後溝、對耳屏後溝
- 四個隆起
耳舟後隆起、三角窩後隆起、耳甲艇後隆起、耳甲腔後隆起



1. 概述

2. 耳廓的型態

3. 耳部神經分布

4. 耳部經絡分布

5. 耳穴的定位

6. 耳針的適應症

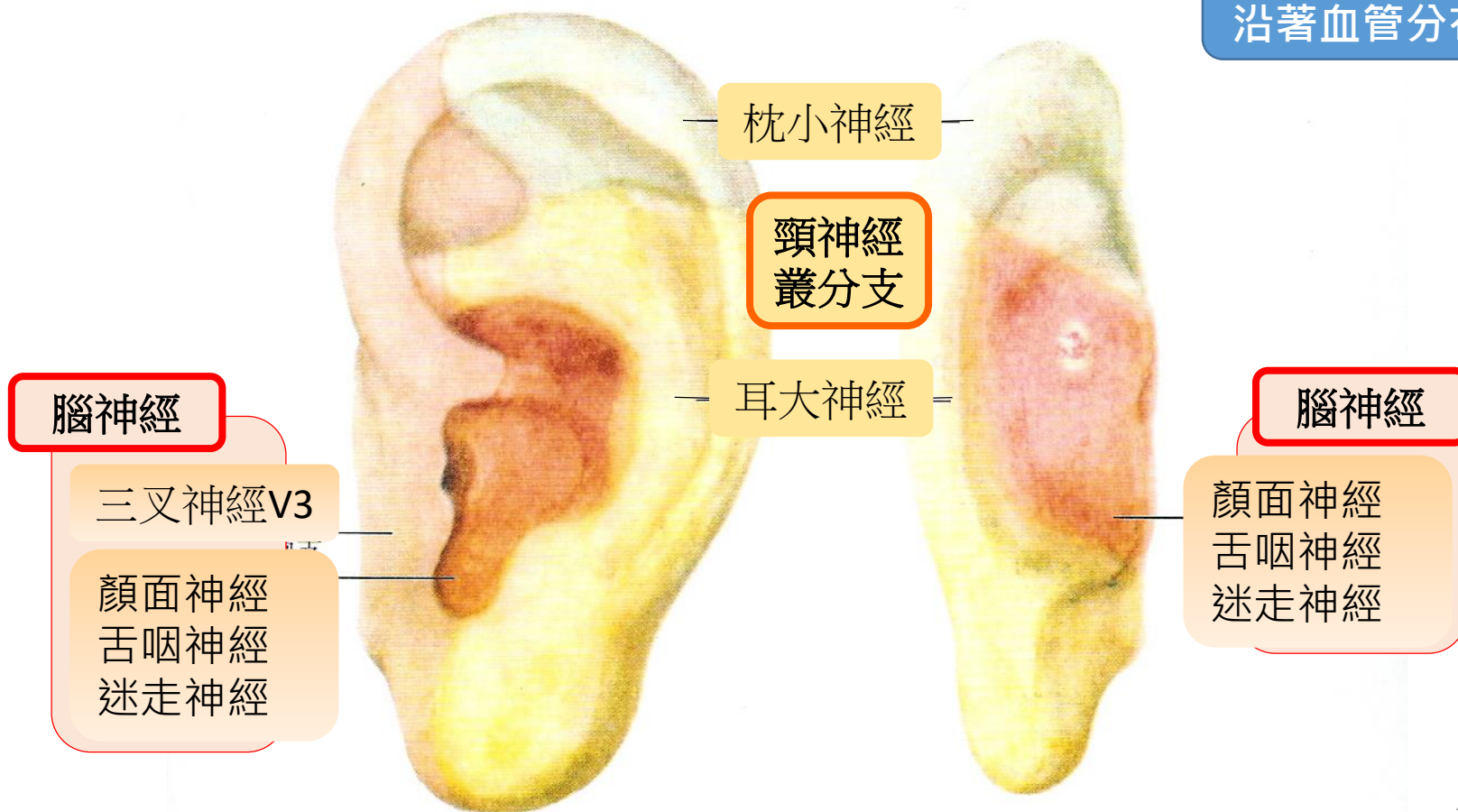
7. 選穴原則

8. 耳穴療法的基本操作

耳部神經分布

- 腦神經、頸神經叢分支及交感神經。

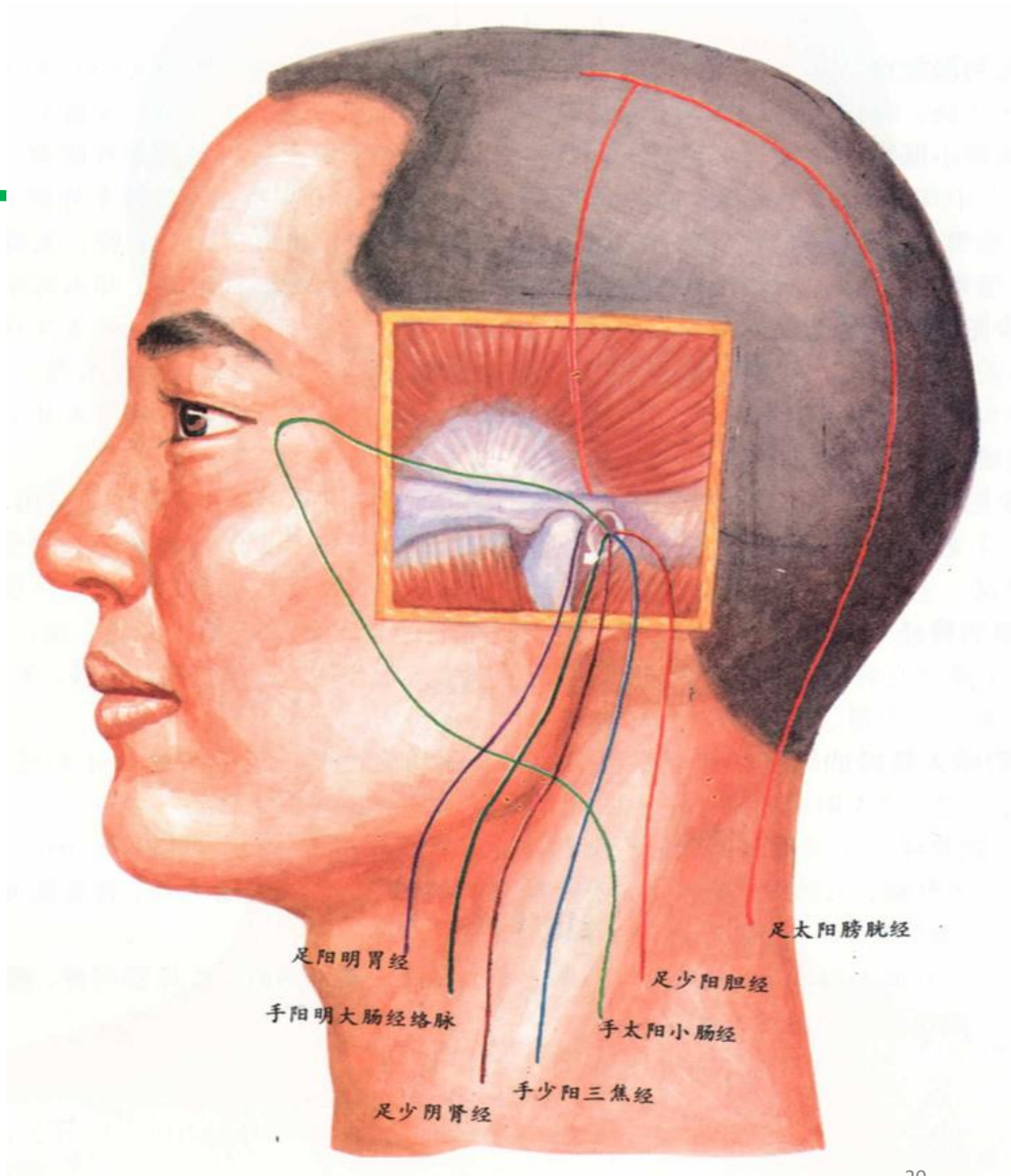
交感神經：
沿著血管分布



1. 概述
2. 耳廓的型態
3. 耳部神經分布
- 4. 耳部經絡分布**
5. 耳穴的定位
6. 耳針的適應症
7. 選穴原則
8. 耳穴療法的基本操作

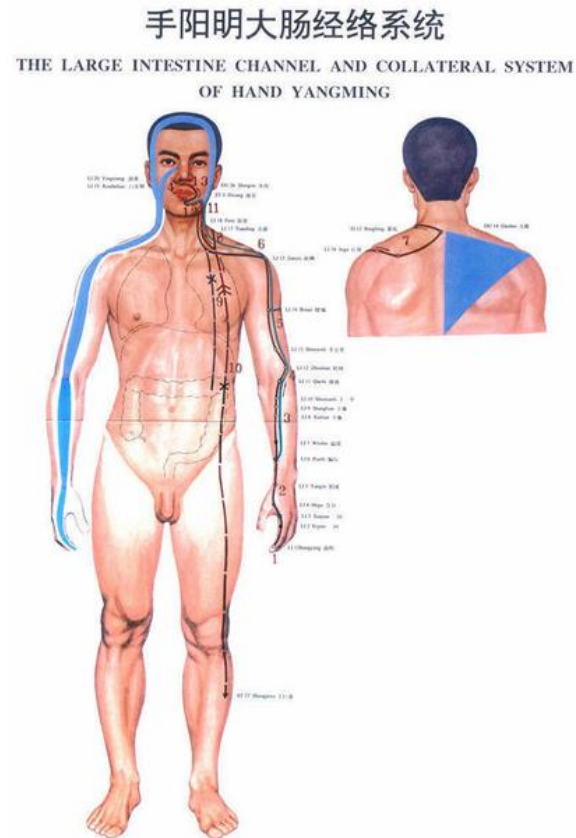
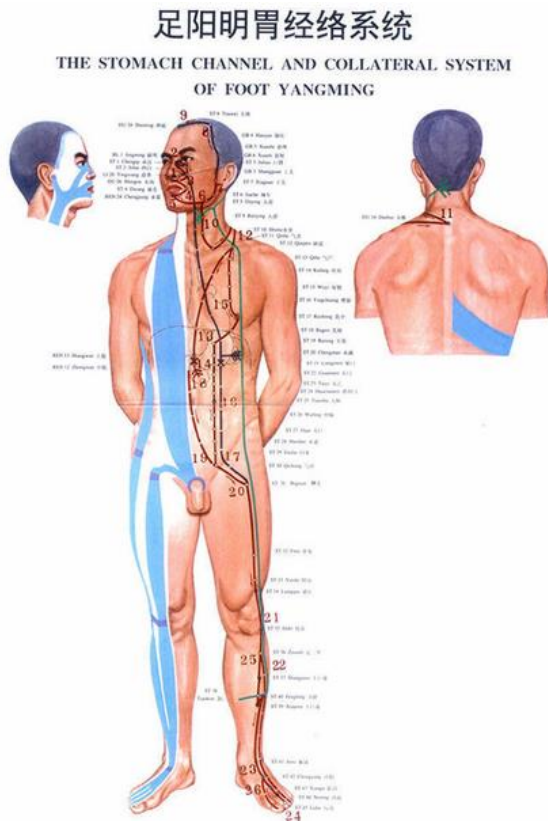
耳部經絡分布

- 經脈6條，絡脈1條
- 經絡使耳部與胃、大腸、腎、三焦、小腸、膽、膀胱等臟腑之間相聯繫



《靈樞·經脈》

- 胃足陽明之脈，起於鼻之交頰中，.....，卻循頤後下廉，出大迎，循頰車，上耳前。
- 手陽明之別.....上曲頰，偏齒，其別者入耳合於宗脈。

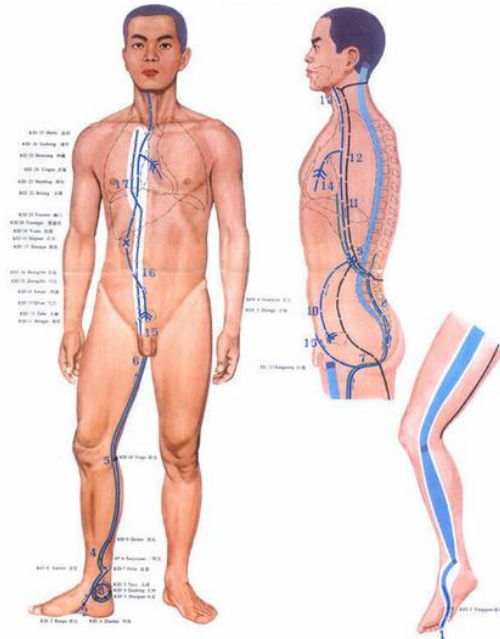


《靈樞·經脈》

- 腎足少陰之脈，...其直者，從腎上貫肝膈，入肺中，循喉嚨，挾舌本。 → 從舌根部兩側上行咽部，沿耳咽管分布於耳內。
- 三焦手少陽之脈.....。其支者，從臆中上出缺盆，上項繫耳後，直上出耳上角.....。其支者，從耳後入耳中，出走耳前。

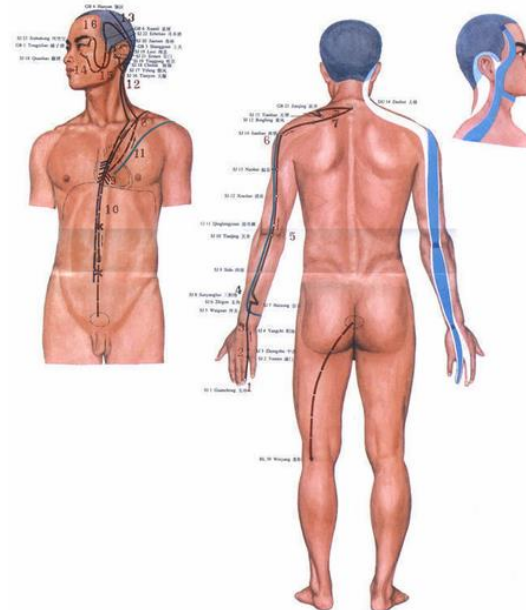
足少阴肾经络系统

THE KIDNEY CHANNEL AND COLLATERAL SYSTEM OF FOOT SHAOYIN



手少阳三焦经络系统

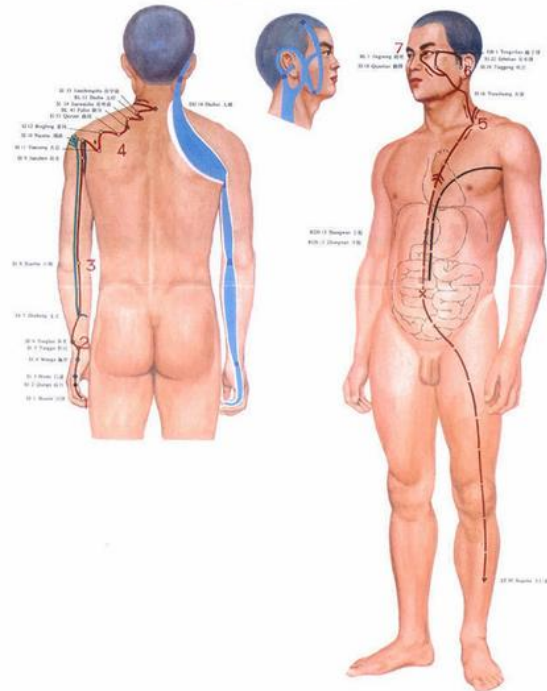
THE SANJIAO CHANNEL AND COLLATERAL SYSTEM OF HAND SHAOYANG



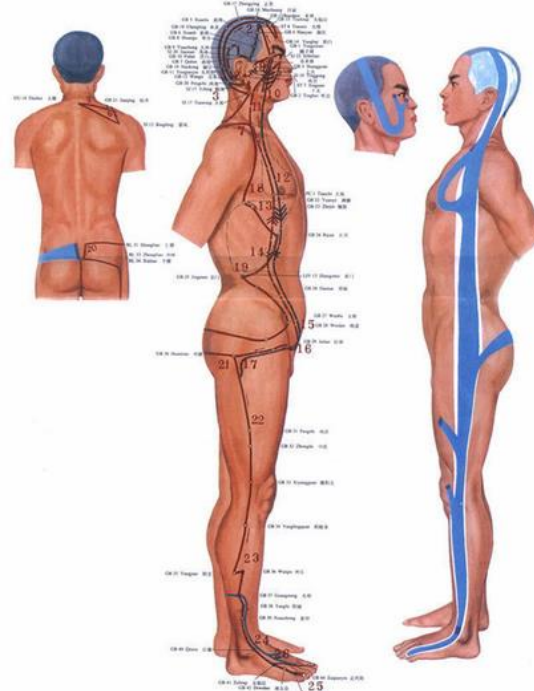
《靈樞·經脈》

- **小腸手太陽**之脈，起於小指之端，.....，抵胃屬小腸。其支者，從缺盆循頸，上頰至目銳眦，**卻入耳中**。
- **膽足少陽**之脈，起目銳眦，.....。其支者，**從耳後入耳中**，**出走耳前**，至目銳眦。

手太陽小腸經絡系統
THE SMALL INTESTINE CHANNEL AND COLLATERAL SYSTEM
OF HAND TAIYANG

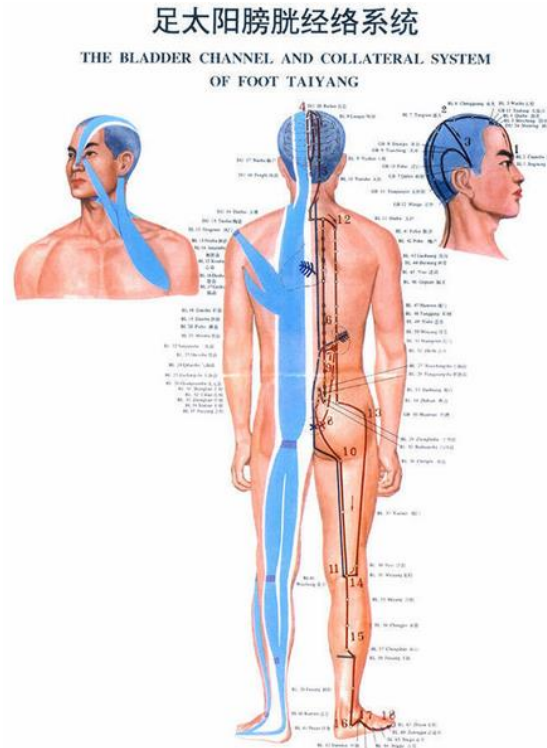


足少陽膽經絡系統
THE GALLBLADDER CHANNEL AND COLLATERAL SYSTEM
OF FOOT SHAOYANG



《靈樞·經脈》

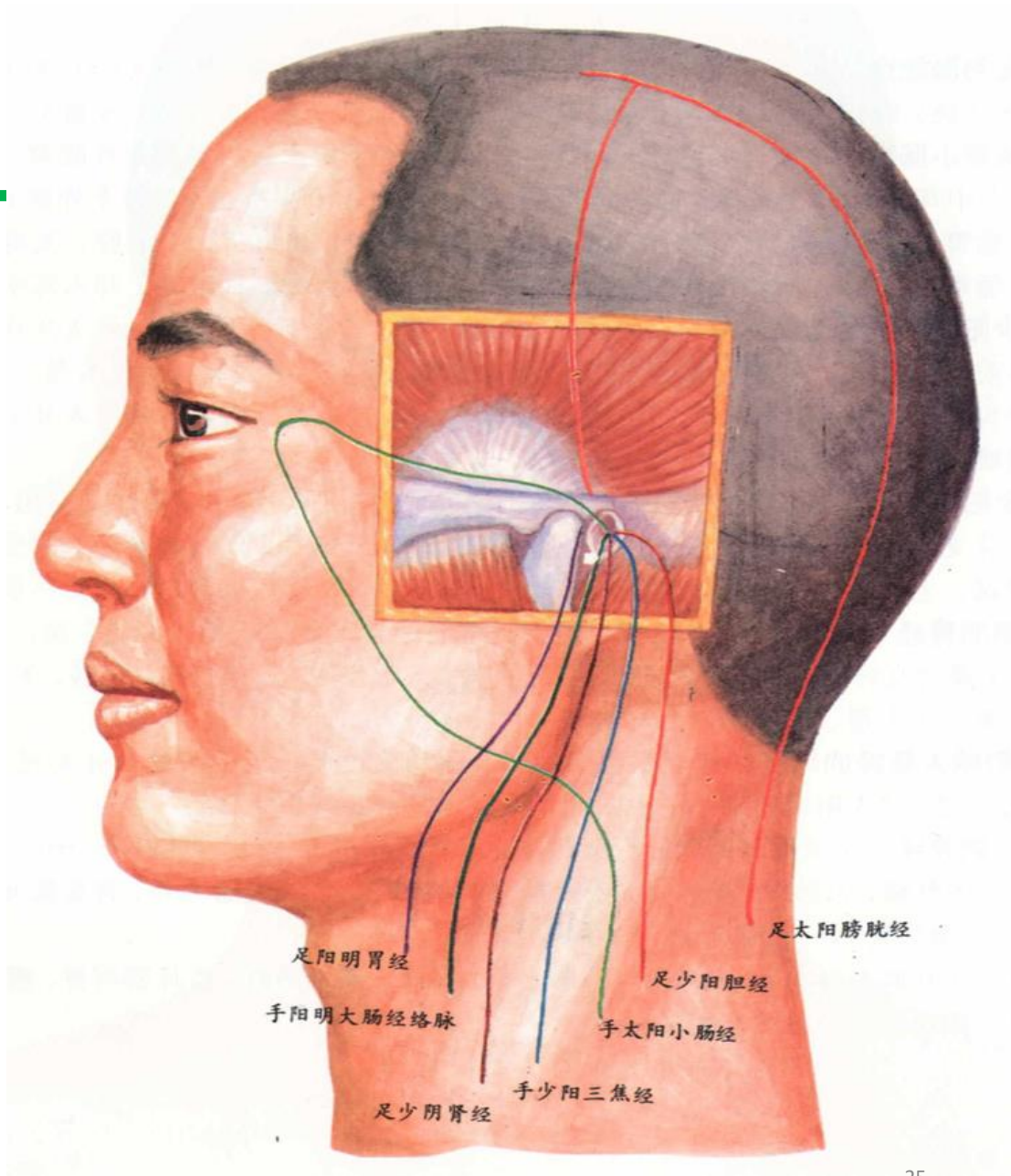
- 膀胱足太陽之脈，起於目內眥，上額交巔。其支者，從巔至耳上角，...。



- 《靈樞·脈度》：“腎氣通於耳，腎和能聞五音。”
- 《素問·陰陽應象大論》：“在臟為腎.....在竅為耳”

耳部經絡分布

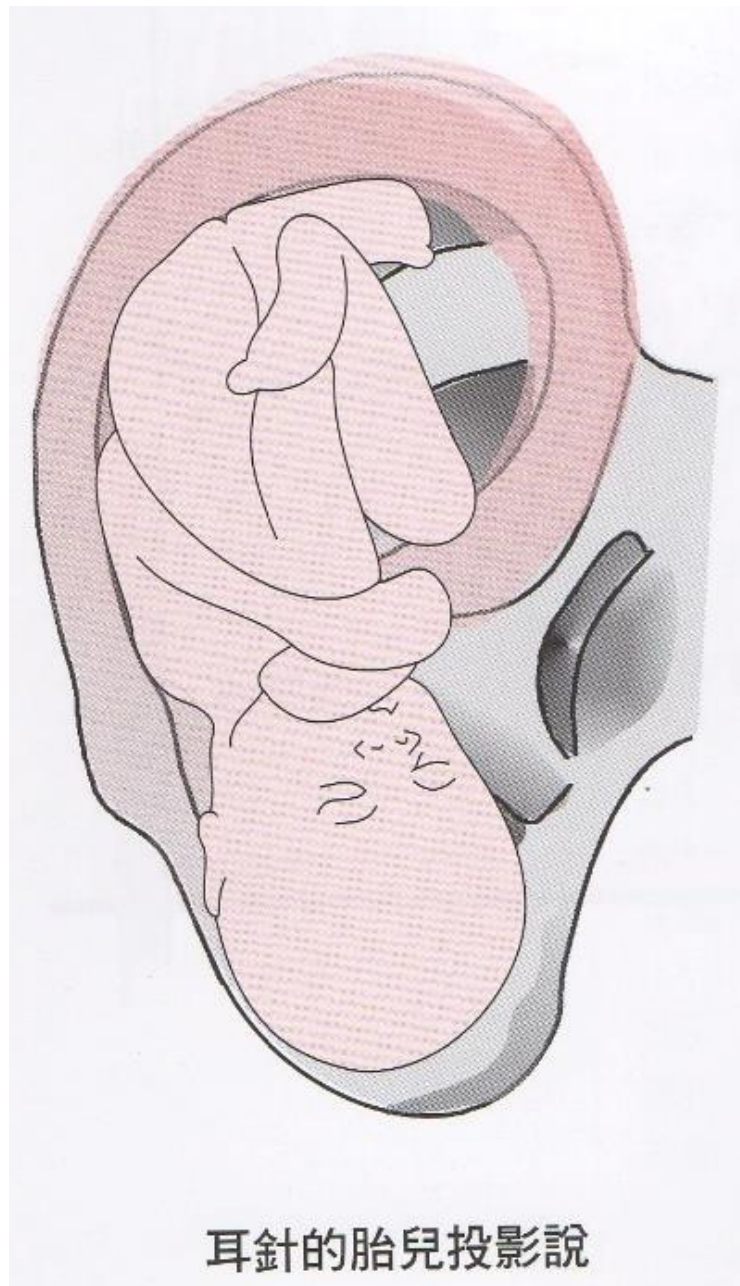
- 經脈6條，絡脈1條
- 經絡使耳部與胃、大腸、腎、三焦、小腸、膽、膀胱等臟腑之間相聯繫



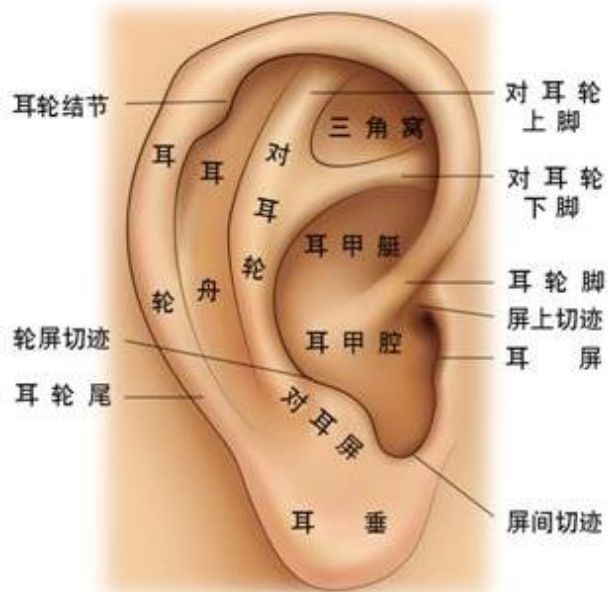1. 概述
2. 耳廓的型態
3. 耳部神經分布
4. 耳部經絡分布
- 5. 耳穴的定位**
6. 耳針的適應症
7. 選穴原則
8. 耳穴療法的基本操作

耳穴的定位—全息律

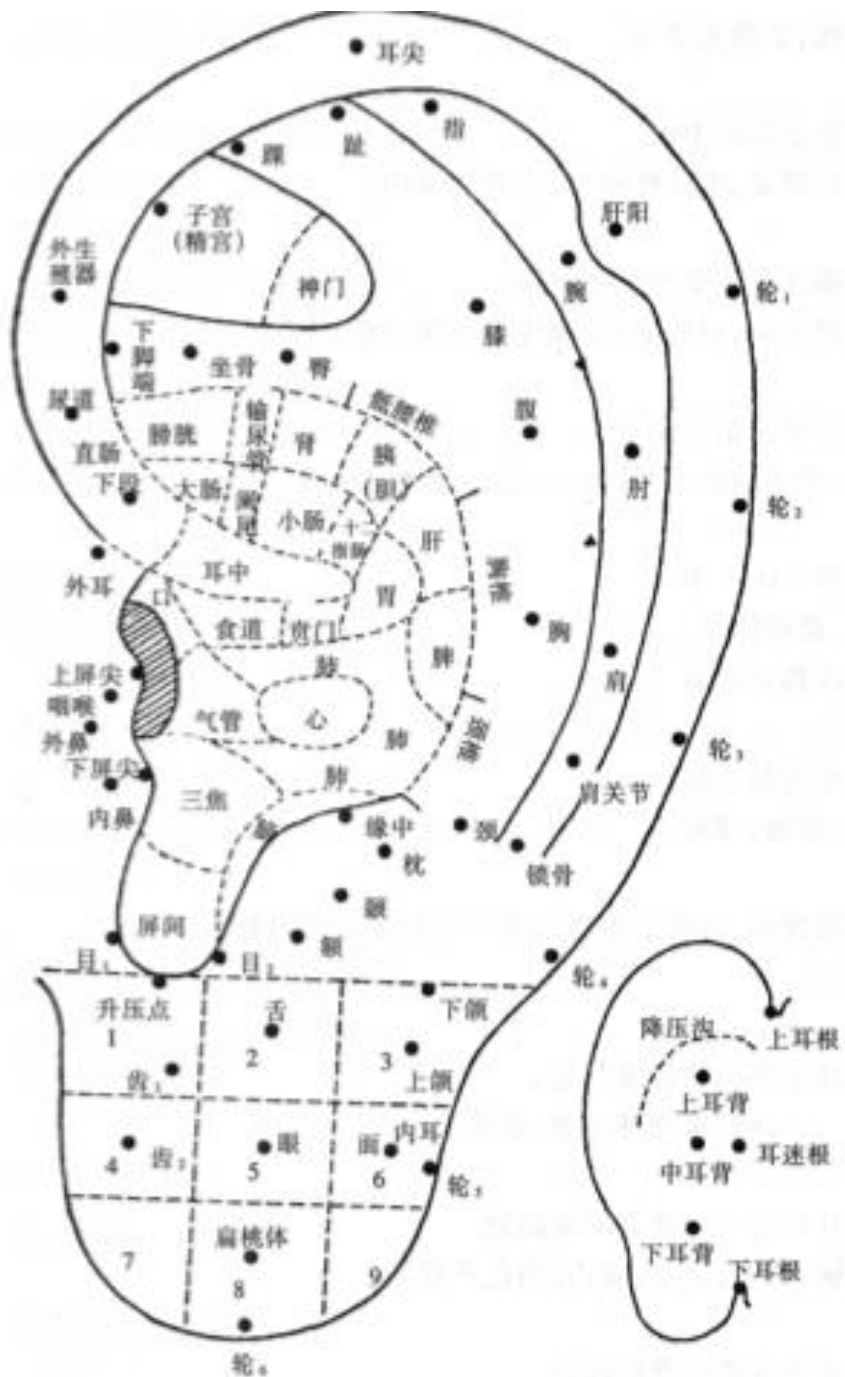
- 耳穴在耳廓的分布—
倒置的胎兒：
頭部朝下，臀部朝上



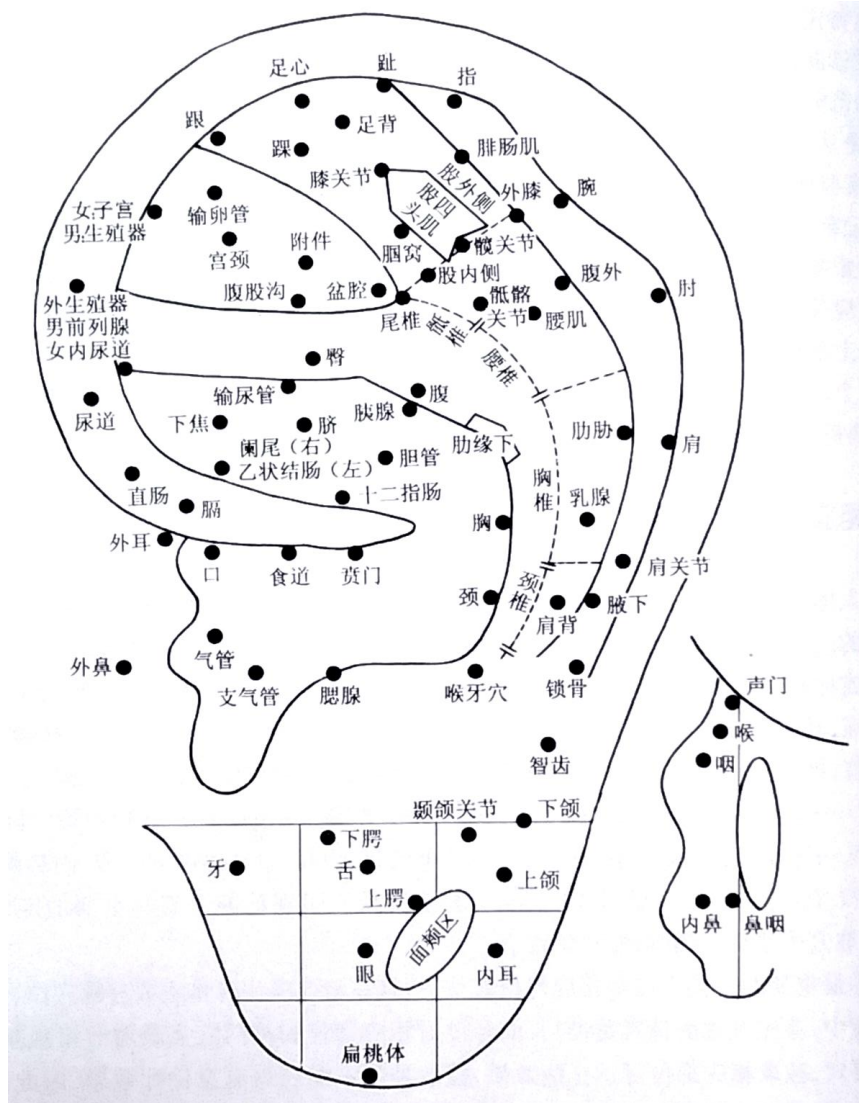
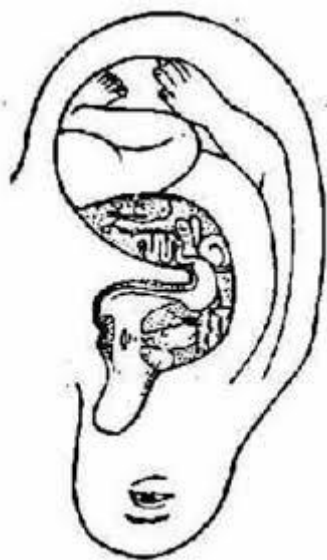
耳穴全圖



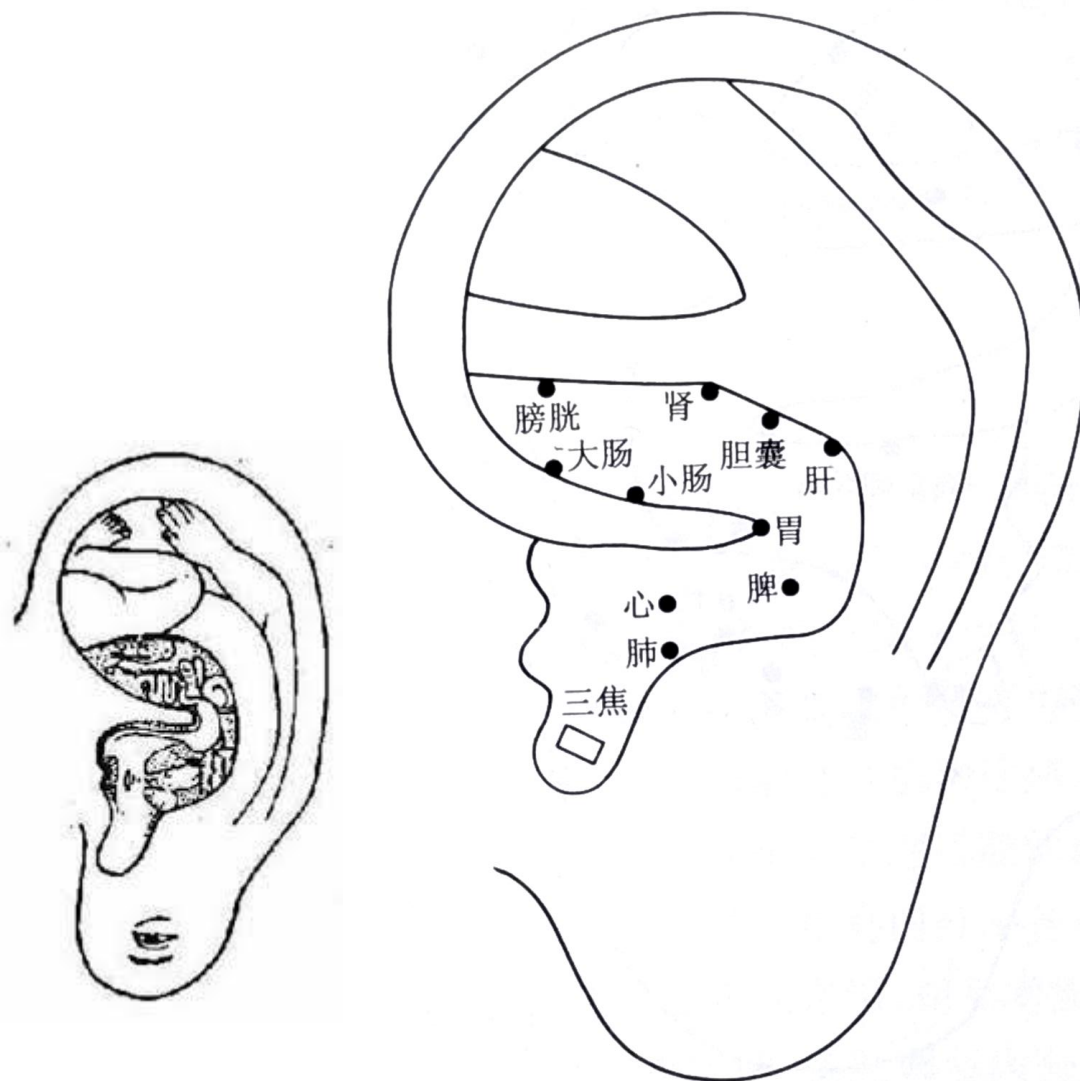
三角窩	盆腔、內生殖器
對耳輪	脊柱軀幹
對耳輪上腳	下肢
對耳輪下腳	臀
耳舟	上肢
耳廓背面	背
屏間切跡	內分泌



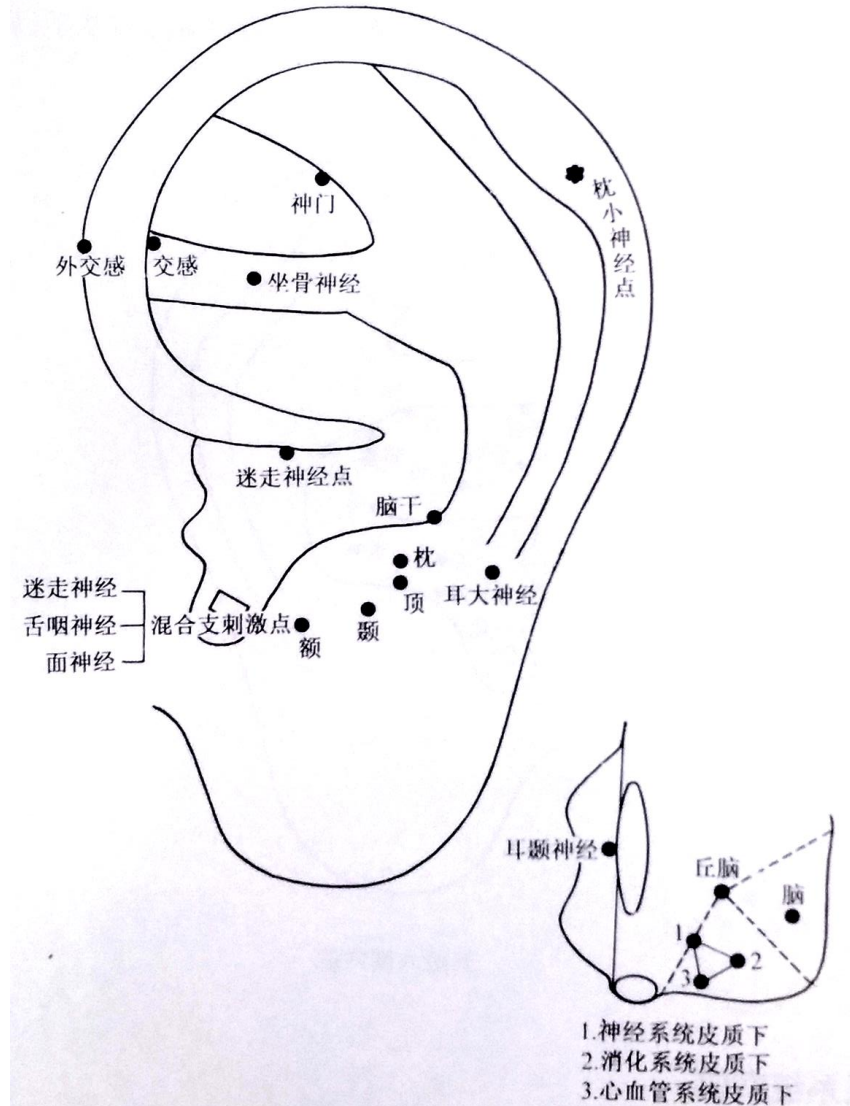
耳穴類型一相應部位穴位



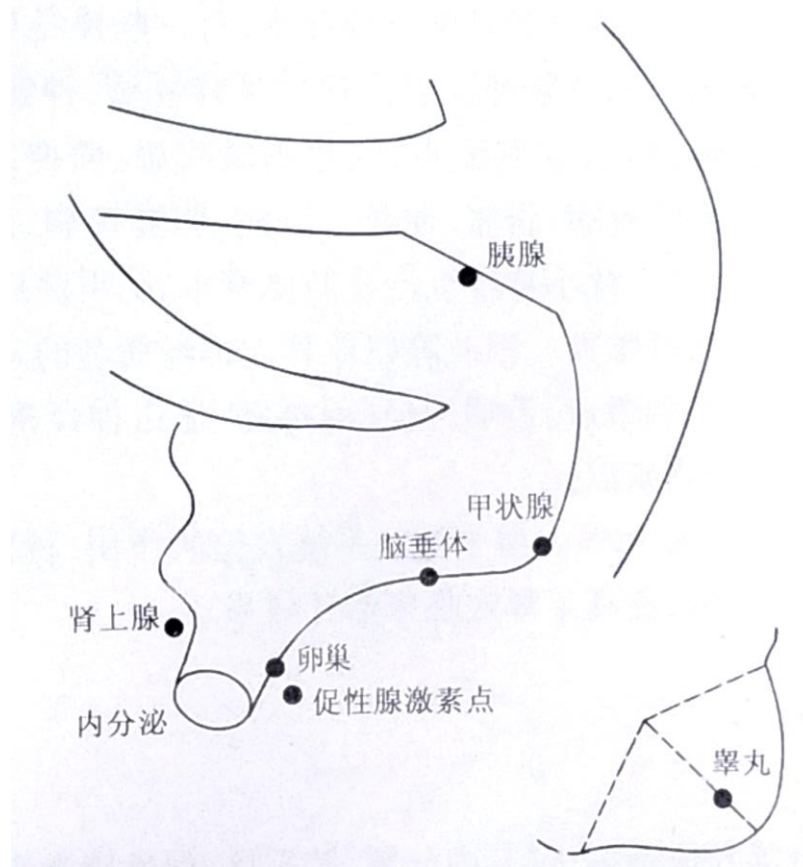
耳穴類型一五臟六腑穴位



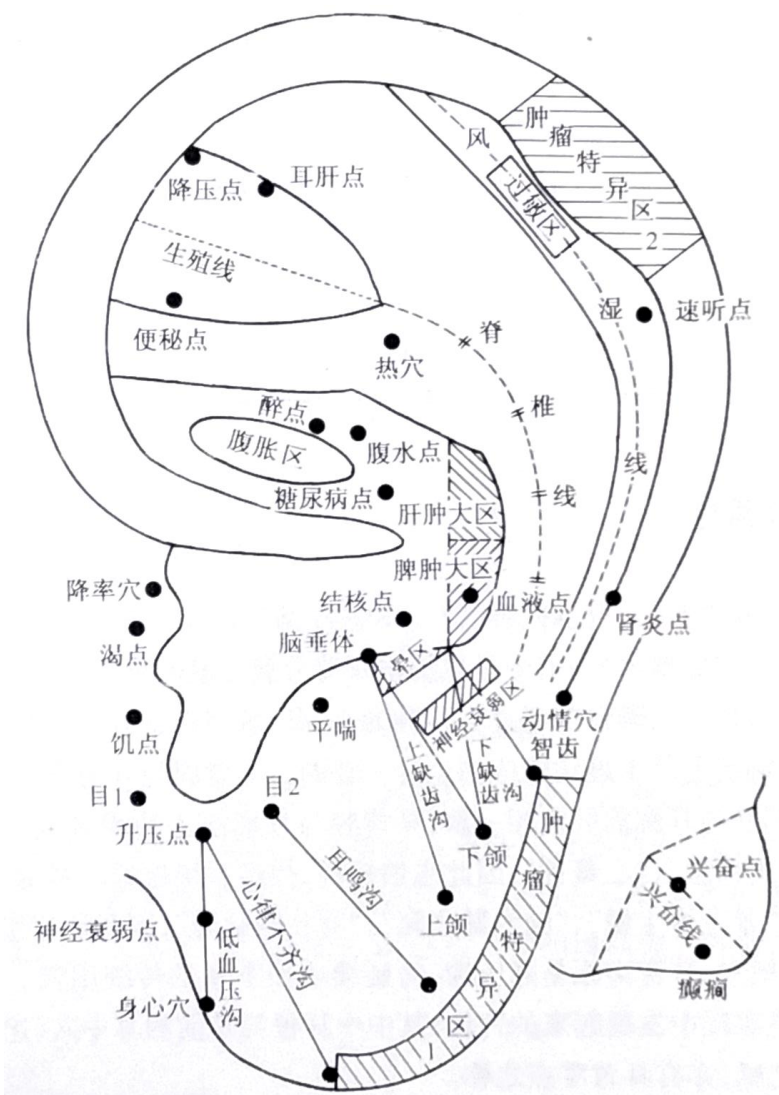
耳穴類型—神經系統穴位



耳穴類型一內分泌系統穴位



耳穴類型一特定穴位



1. 概述
2. 耳廓的型態
3. 耳部神經分布
4. 耳部經絡分布
5. 耳穴的定位
- 6. 耳針的適應症**
7. 選穴原則
8. 耳穴療法的基本操作

耳針適應證1

- **各種疼痛性疾病**—有好的止痛作用

神經性疼痛：頭痛、偏頭痛、三叉神經痛，肋間神經痛、帶狀皰疹、坐骨神經痛...等

外傷性疼痛：扭傷、挫傷、落枕...等

手術後遺痛：麻醉後的頭痛、腰痛...等

- **各種炎症性病症**

中耳炎、牙周炎、咽喉炎、扁桃體炎、腮腺炎、氣管炎、腸炎、盆腔炎、風濕性關節炎、面神經炎、末梢神經炎等。

- **一些功能紊亂性病症**

眩暈症、心律不齊、高血壓、多汗症、腸功能紊亂、月經不調、遺尿、神經衰弱、癩症等。

耳針適應證2

- **過敏**—消炎、改善免疫功能
過敏性鼻炎、哮喘、過敏性結腸炎、蕁麻疹等，。
- **內分泌代謝性病**能改善、減少藥量等輔助治療作用
單純性甲狀腺腫、甲狀腺功能亢進、經絕期症候群等。
- **耳針麻醉**
- **婦產科**方面—催產、催乳等。
- **預防感冒、暈車、暈船、戒煙、減肥、戒毒**等。

1. 概述
2. 耳廓的型態
3. 耳部神經分布
4. 耳部經絡分布
5. 耳穴的定位
6. 耳針的適應症
- 7. 選穴原則**
8. 耳穴療法的基本操作

選穴原則

- **按疾病的相應部位選穴：**

胃病選胃穴,肺病選肺穴,
闌尾炎選闌尾穴,肩痛選肩穴,咽喉痛選咽喉穴等。

- **按中醫理論選穴：**

耳鳴選腎穴,因 “腎開竅於耳”

目疾選肝穴,因 “肝開竅於目”

失眠選心穴,因 “心主神” 、失眠多與心神不寧有關

皮膚病選肺穴,因 “肺主皮毛”

選穴原則

- **按現代醫學選穴：**

高血壓選降壓溝;十二指腸潰瘍選十二指腸下腳端穴;
心律失常選心穴;月經不調選子宮穴; 輸液反應選下屏尖穴

- **根據臨床經驗選穴：**

目赤腫痛選耳尖穴

癲狂選神門穴

牙痛選用齒穴

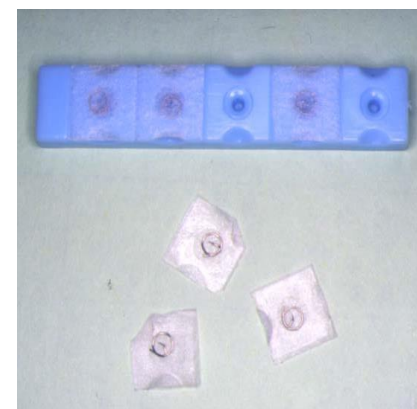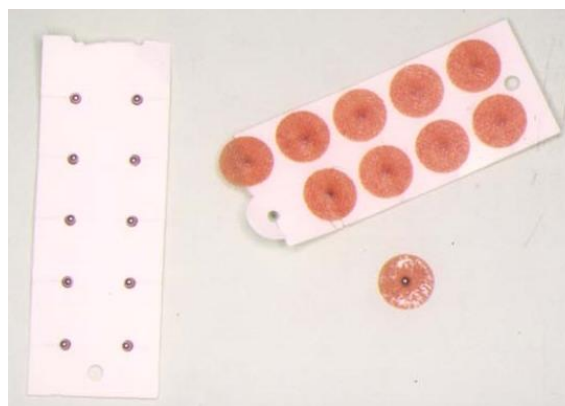
- **選穴一般以選用 2-3 穴為宜。**一側病取同側穴,兩側病或內臟病取雙側穴,也可左病取右,右病取左。

1. 概述
2. 耳廓的型態
3. 耳部神經分布
4. 耳部經絡分布
5. 耳穴的定位
6. 耳針的適應症
7. 選穴原則

8. 耳穴療法的基本操作

常見耳穴治療器具

- 0.32 mm × 15 mm 毫針
- # 34 × 5 mm 皮內針
- 0.26 × 2 mm 釘針
- 王不留行種子
- 耳珠



注意事項-1

- 耳針每日可自行按壓3-4次，每次1-2分鐘，以增強療效。
- 為了防止穴位疲勞且避免感染，一般埋針已不超過三天為宜，三天後應調換耳穴。

注意事項-2

- **嚴格消毒，防止感染**。耳廓暴露在外，結構特殊，血液循環較差，容易感染，且感染後易波及軟骨，嚴重者可致軟骨壞死、萎縮而導致耳廓畸變。
- 耳廓上有濕疹、潰瘍、凍瘡破潰等，不宜用耳穴治療。
- 有習慣性流產的孕婦禁用耳針治療；婦女懷孕期間也應慎用，尤其不宜用子宮、卵巢、內分泌、腎等穴。

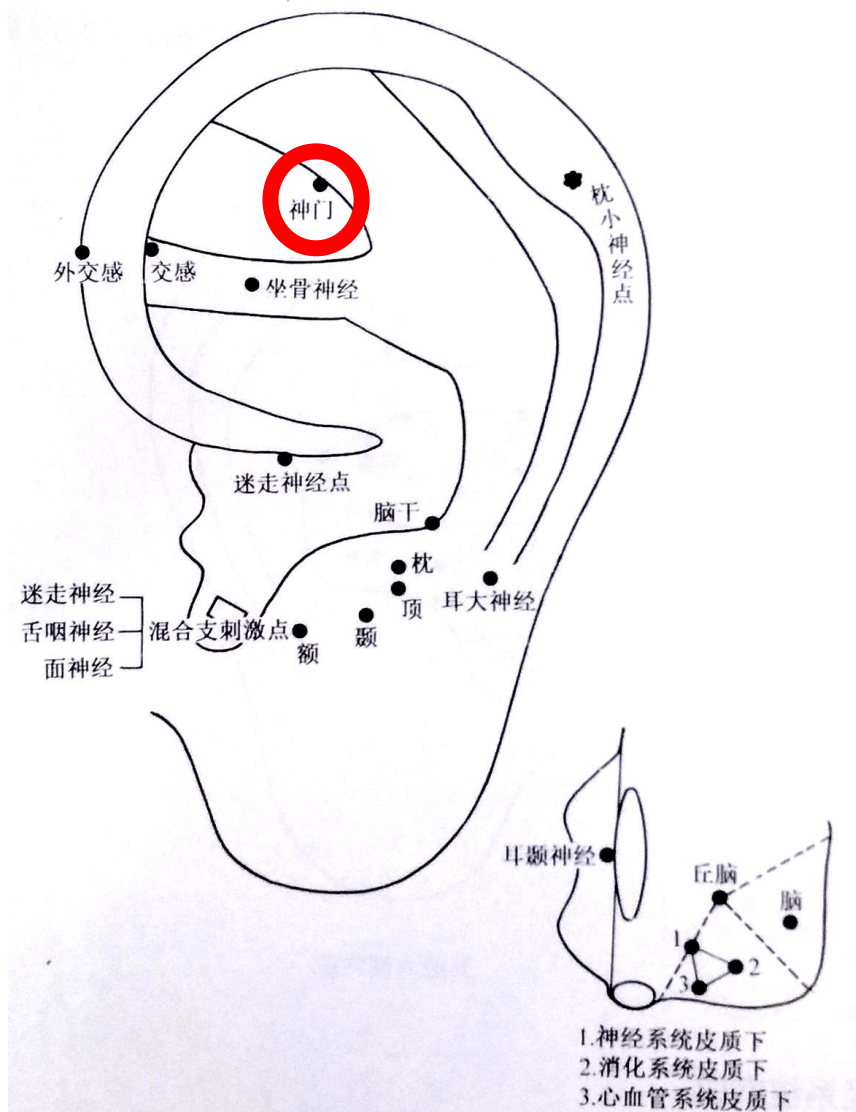
注意事項-3

- 對年老體弱者、有嚴重器質性疾病者、高血壓病者，治療前應適當休息，治療時手法要輕柔，刺激量不宜過大，以防意外。
- 耳針法亦可能發生暈針，應注意預防並及時處理。
- 對肢體活動障礙及扭傷的患者，在耳針留針期間，應配合適量的肢體活動和功能鍛煉，有助於提高療效。

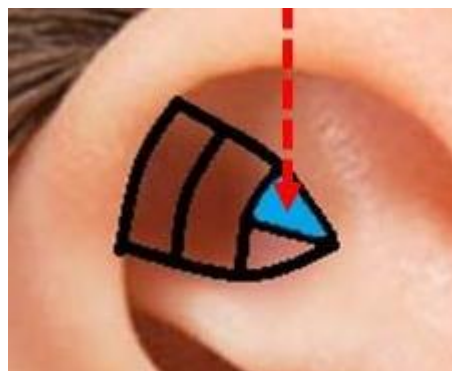
常用穴位

神門、胃點、飢點、渴點

神門

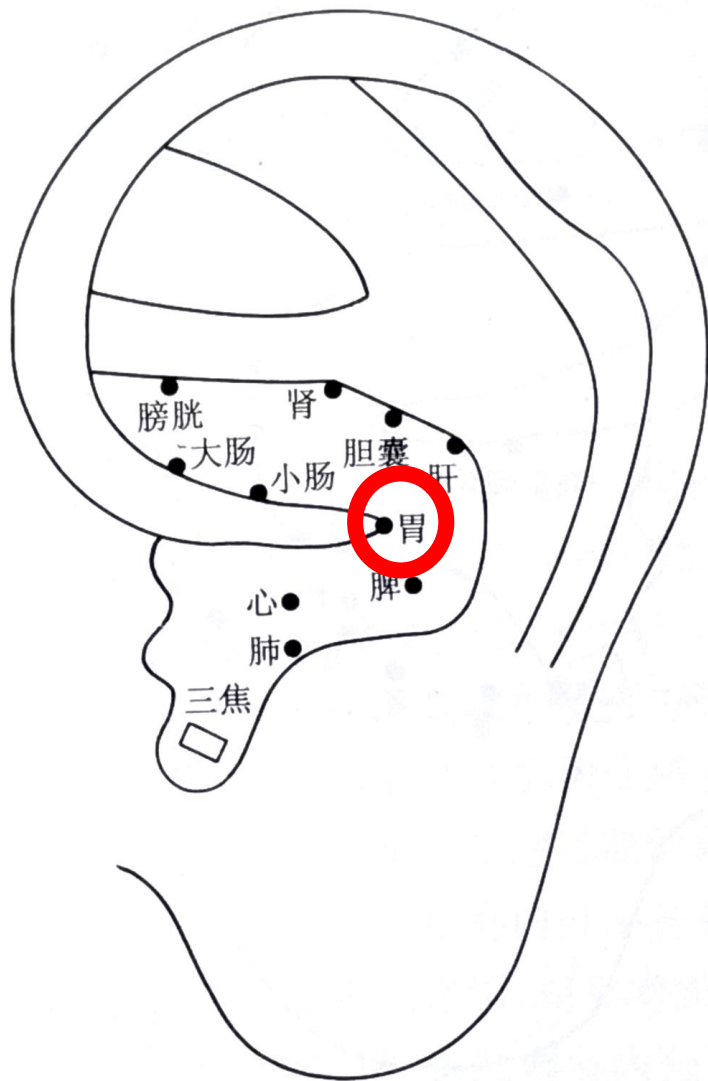


- 取穴：三角窩外上1/3



- 功效：鎮靜安神

胃點



- 取穴：耳輪腳消失處
- 功效：助消化、調節食慾

年度精選配穴標示圖

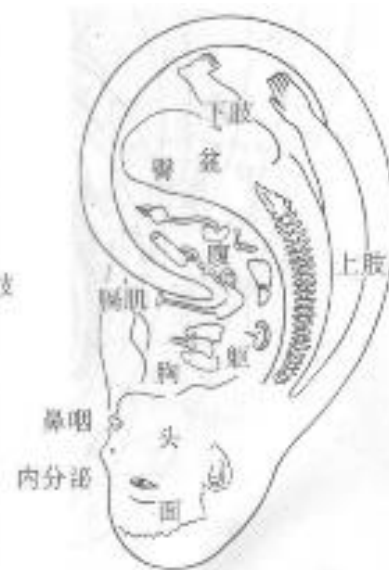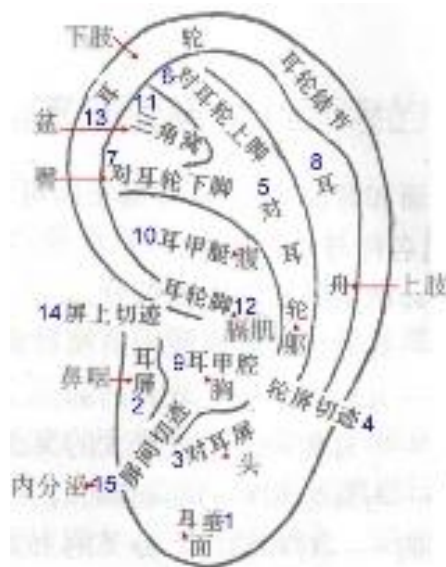
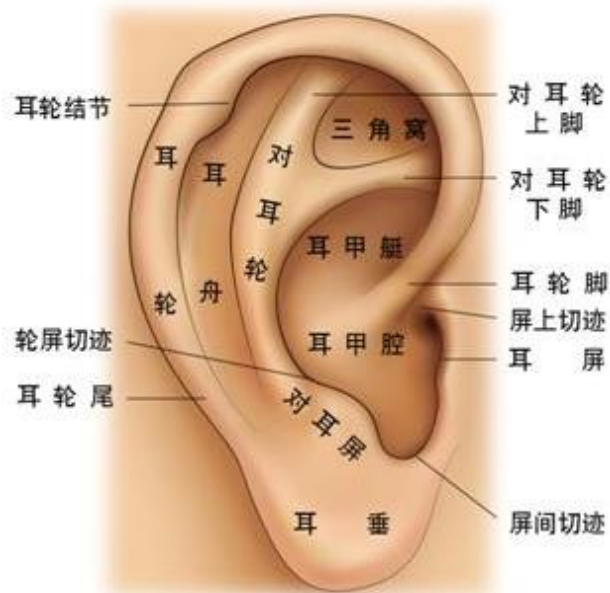The infographic displays five ear diagrams, each with a specific set of acupoints marked by colored diamonds. Below each diagram is a banner with a title and a list of associated health benefits.

Diagram	Acupoint Configuration	Health Benefits
1	3 points (2 silver, 1 orange)	眼 (Eye), 頭 (Head), 面頰 (Cheek)
2	4 points (2 silver, 2 orange)	眼 (Eye), 頭 (Head), 胸 (Chest), 腰 (Waist), 關節 (Joints)
3	2 points (1 silver, 1 orange)	渴點 (Thirst Point), 飢點 (Hunger Point), 腎上腺 (Adrenal Gland)
4	1 point (1 silver)	外生殖器 (External Genitals)
5	2 points (2 silver)	眼 (Eye), 目1 (Eye 1), 目2 (Eye 2)

At the bottom right, there is a search bar containing the text "美食 / 旅遊 / 生活" and a magnifying glass icon over the name "陳小可".

謝謝大家

耳穴的定位



面部	耳垂
耳屏	五官
对耳屏	頭部、腦、神經系統
耳甲腔	胸腔
耳甲艇	腹
耳輪脚	橫隔、消化道
屏上切跡	外耳道、心臟點

與內臟相對應

三角窩	盆腔、內生殖器
對耳輪	脊柱軀幹
對耳輪上腳	下肢
對耳輪下腳	臀
耳舟	上肢
耳廓背面	背
屏間切跡	內分泌