傷科核心課程-足及踝

Q & A 課前小測驗

- 扭傷足踝時，是足內翻常見？還是足外翻常見？
- 維持足踝穩定的姿態是足踝背屈？還是足踝蹠屈？

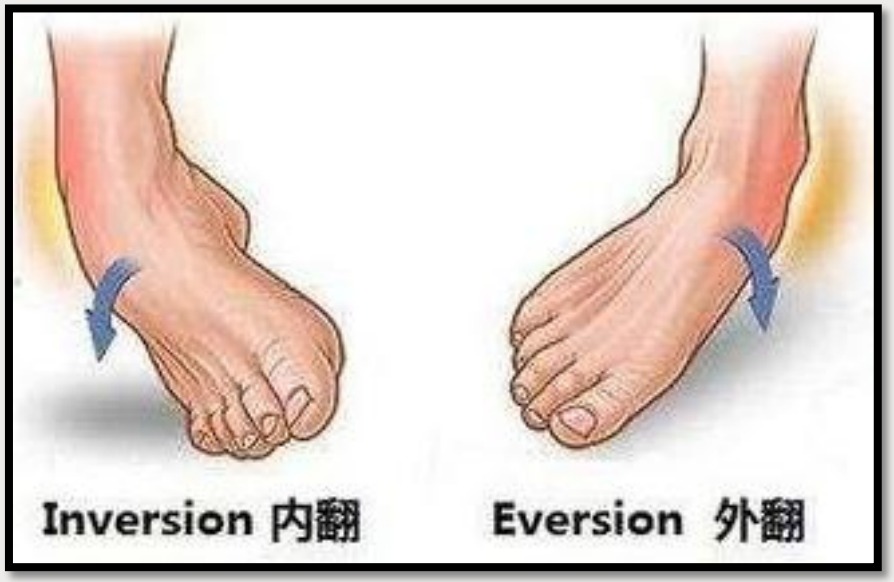

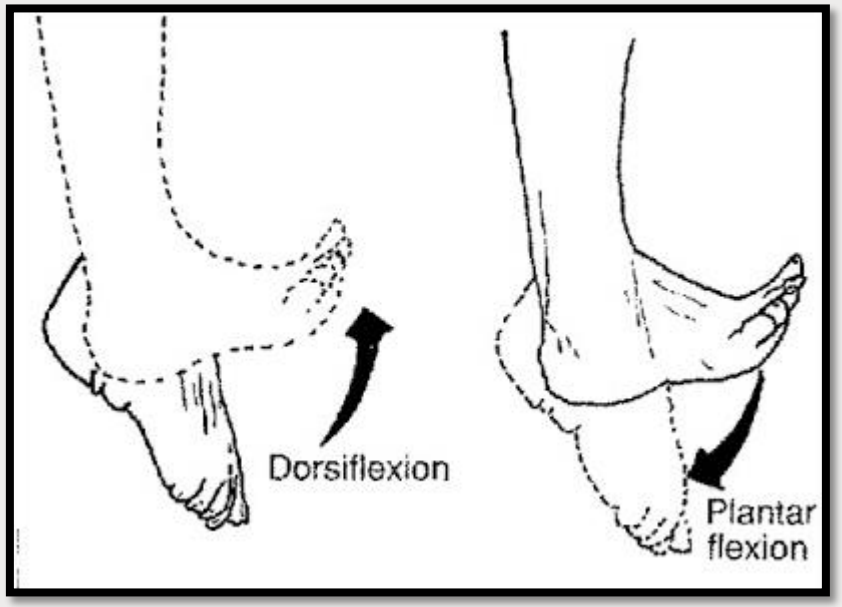

踝關節

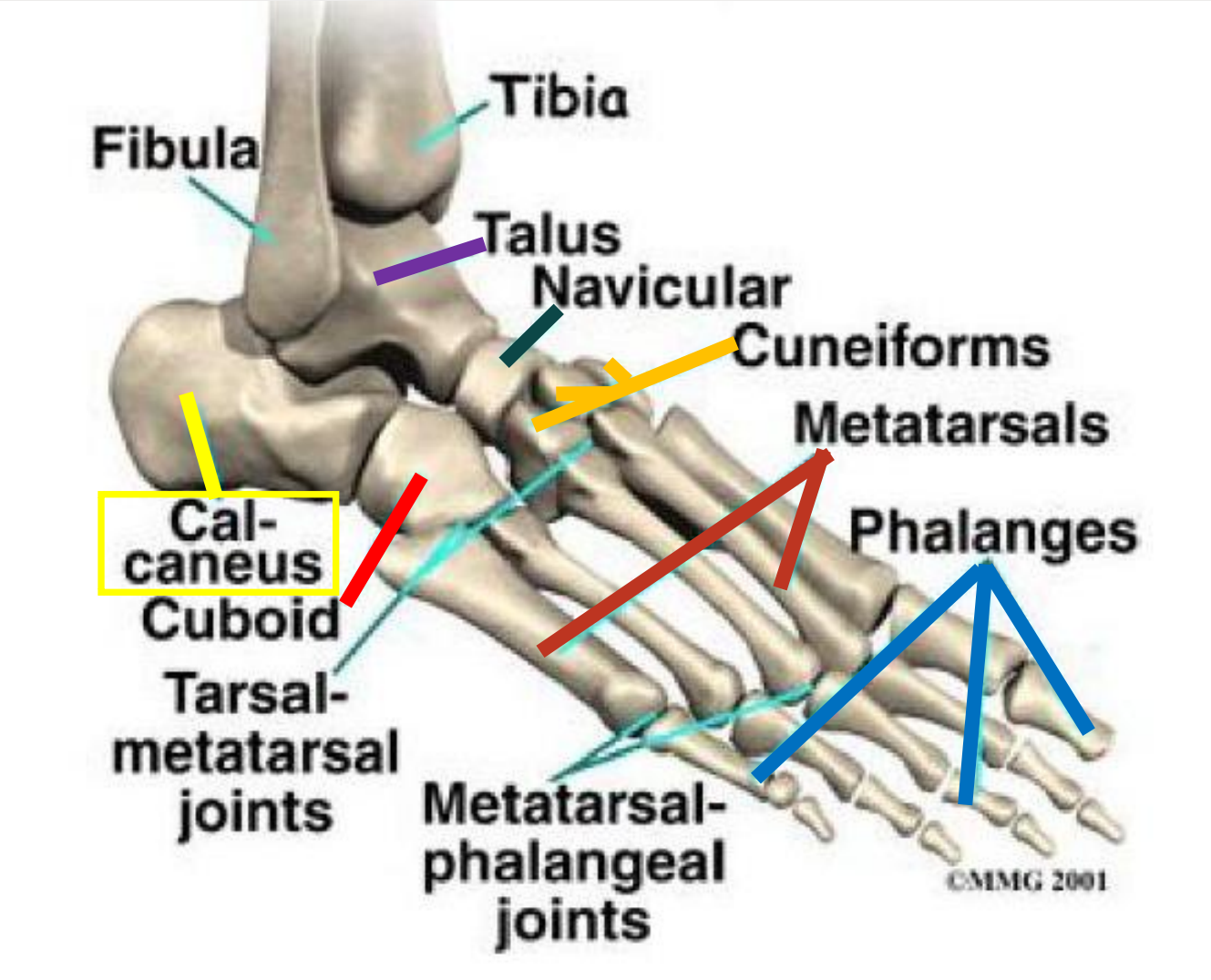

- 足部：
- 1. 跗骨 Tarsals
- 2. 蹠骨 Metatarsals
- 3. 趾骨 Phalanges

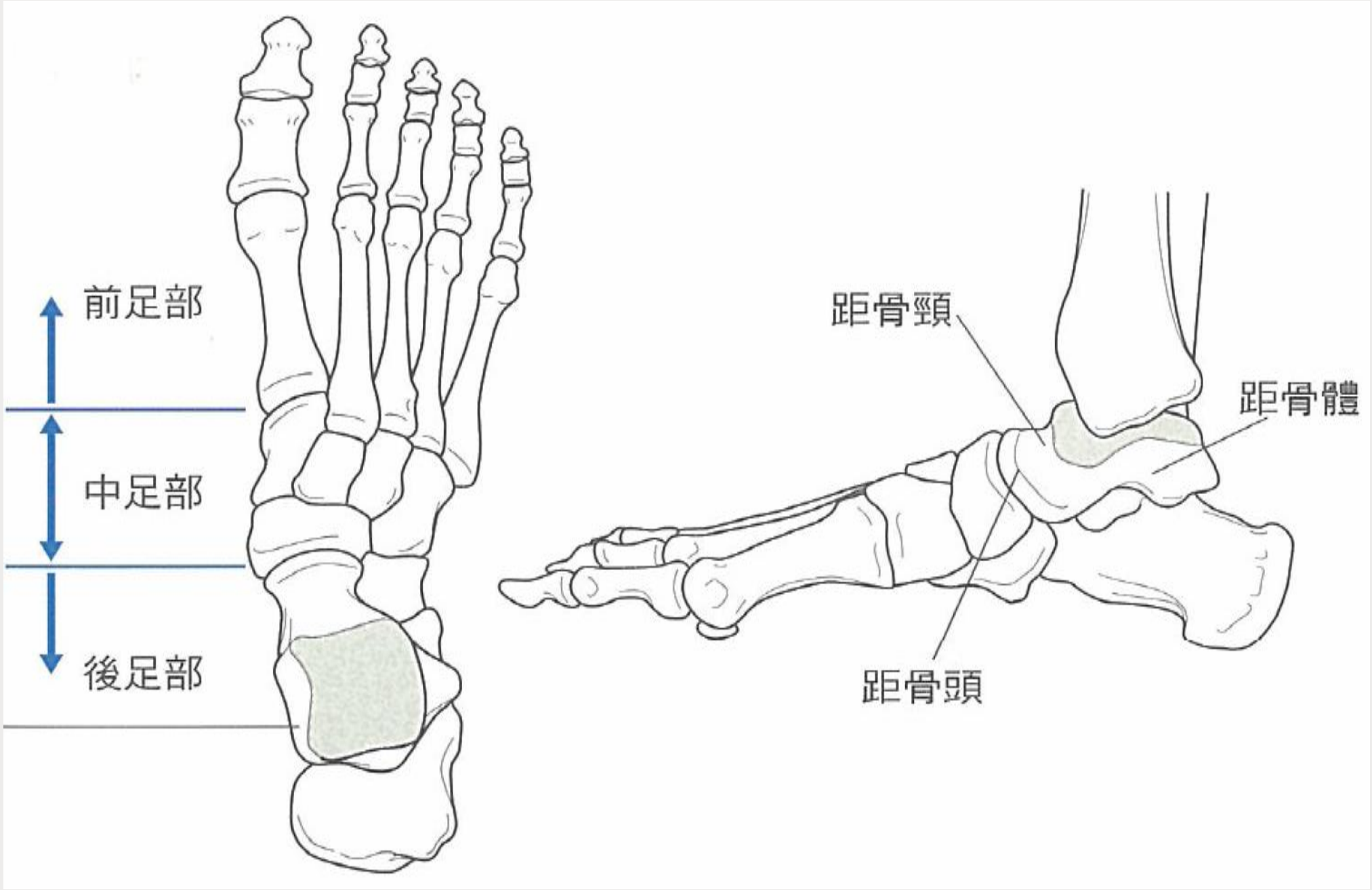
前足部
中足部
後足部
距骨頸
距骨體
距骨頭

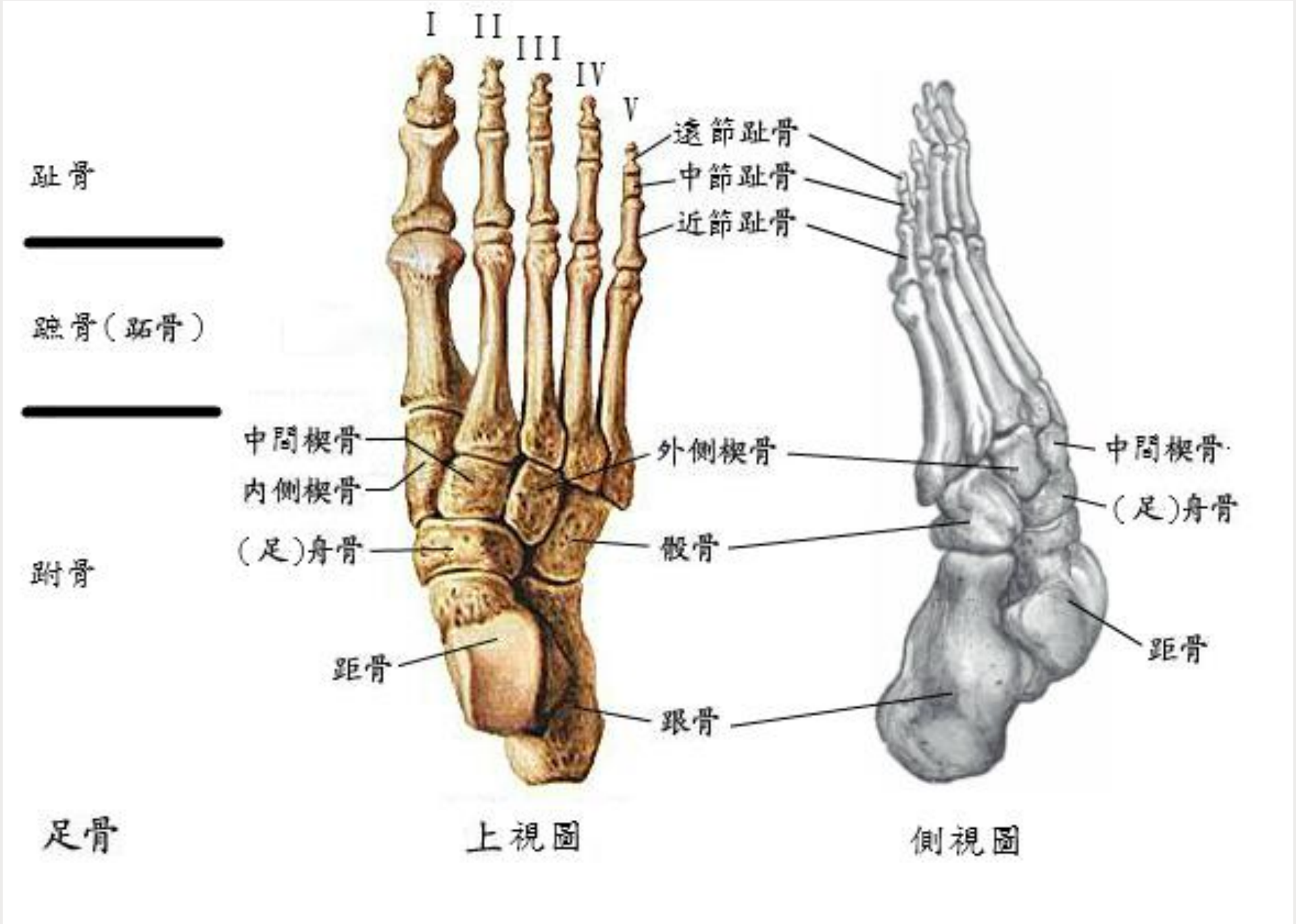
I
II
III
IV
V
趾骨
蹠骨（跖骨）
跗骨
遠節趾骨
中節趾骨
近節趾骨
中間楔骨
內側楔骨
(足)舟骨
外側楔骨
骰骨
距骨
跟骨
中間楔骨
(足)舟骨
距骨
足骨
上視圖
側視圖

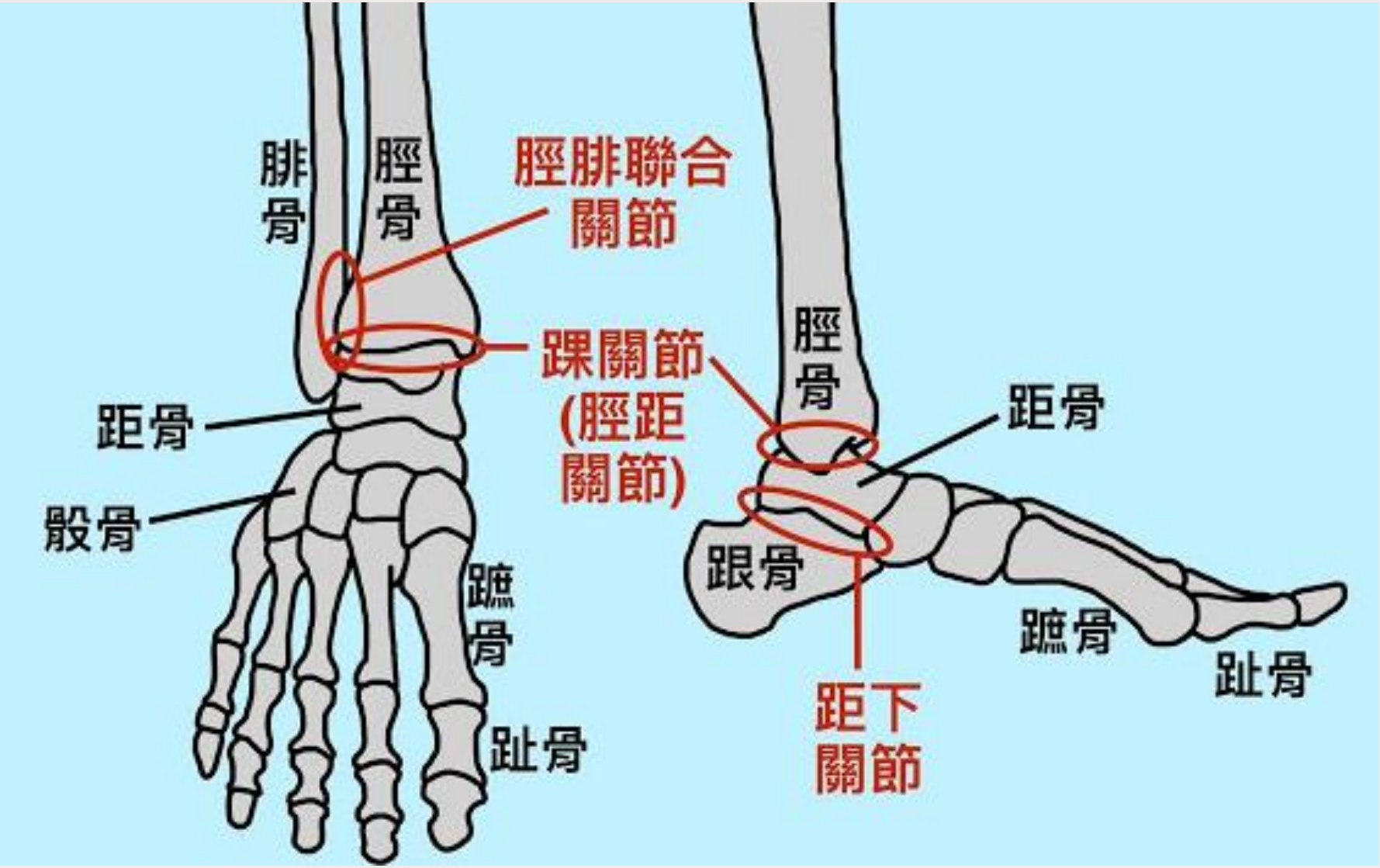
腓骨
脛骨
脛腓聯合關節
踝關節(脛距關節)
距骨
骰骨
蹠骨
趾骨
脛骨
距骨
跟骨
蹠骨
趾骨
距下關節

踝關節（ankle joint）

- 由脛骨、腓骨下端的關節面與距骨滑車構成，故又名距骨小腿關節。
- 脛骨的下關節面及內、外踝關節面共同作成的「冂」形的關節窩，容納距骨滑車（關節頭）。
- 由於距骨**滑車關節面前寬後窄**
  - 當足背屈時，**較寬的前部進入窩內**，關節穩定
  - 但在蹠屈時，如走下坡路時滑車較窄的後部進入窩內，踝關節鬆動且能作側方運動，此時踝關節容易發生扭傷。
- **其中以內翻損傷最多見**，因為外踝比內踝長而低，可阻止距骨過度外翻。

Ottawa Ankle Rules

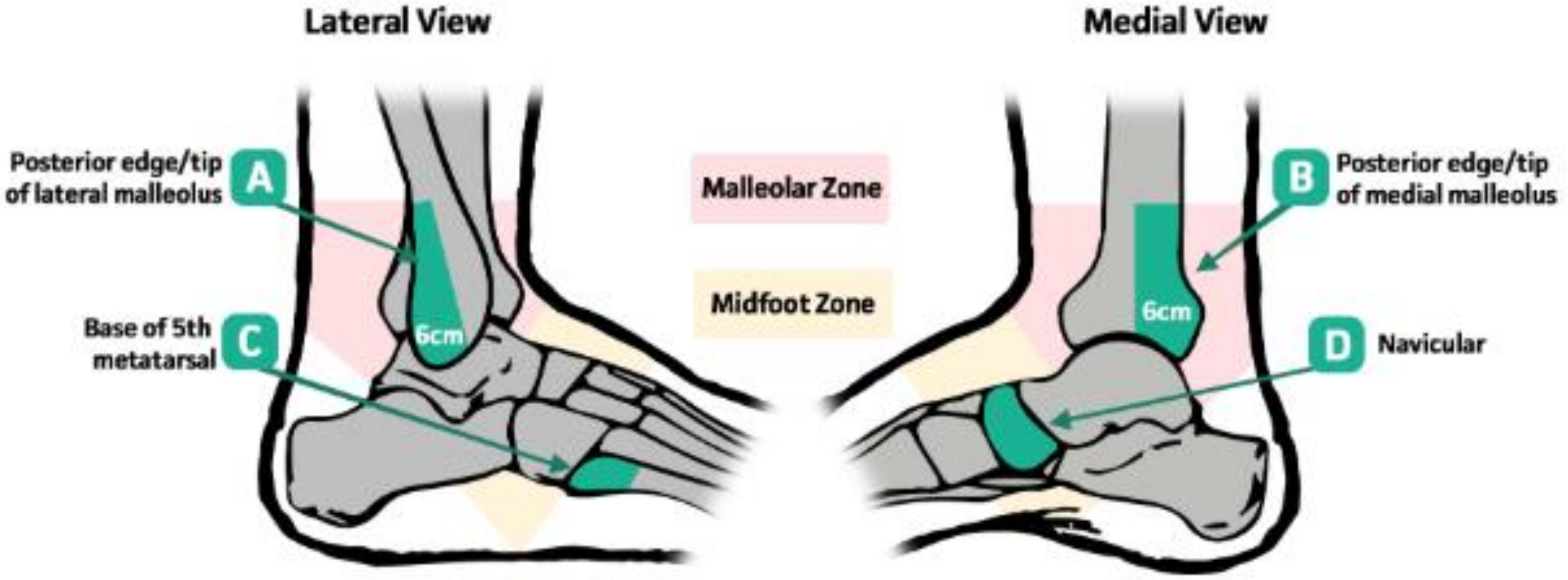

Stiell IG, McKnight RD, Greenberg GH, McDowell I, Nair RC, Wells GA, Johns C, Worthington JR. Implementation of the Ottawa ankle rules. JAMA. 1994 Mar 16;271(11):827-32.

© Original Illustration, Ottawa Health Research Institute, adapted for use on MDCalc.com

骨頭學

遠端脛骨及腓骨

- *腓骨切跡*

足部的骨頭

- *跗骨*
- *蹠骨*
- *趾骨*

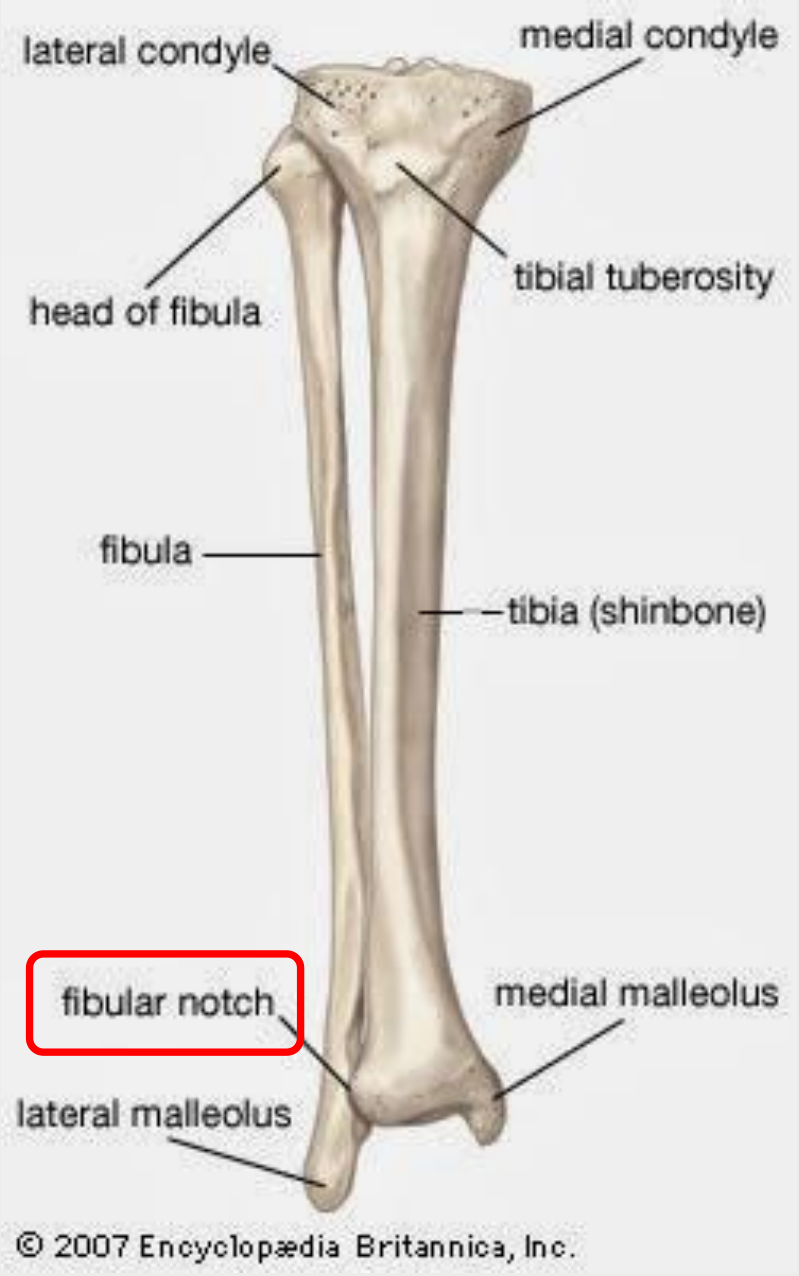

腓骨切跡：

脛骨遠端和腓骨形成關節的凹處，形成遠端的脛腓關節。

提供一個方形凹處(凹槽)來容納距骨，形成距脛(踝)關節。

脛距關節

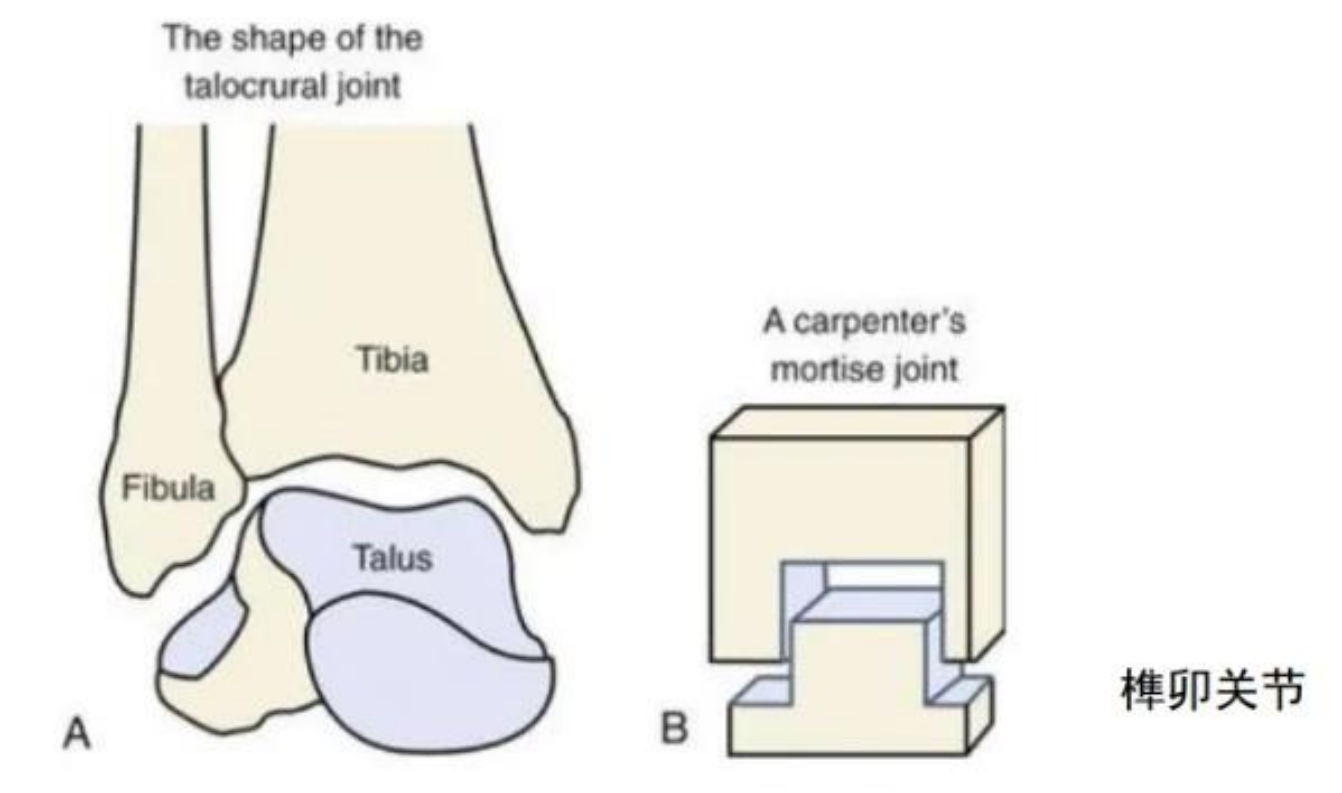
The shape of the
talocrural joint
Tibia
Fibula
Talus
A
A carpenter's
mortise joint
B

榫卯关节

背屈及蹠屈

內翻/內收
外翻/外展

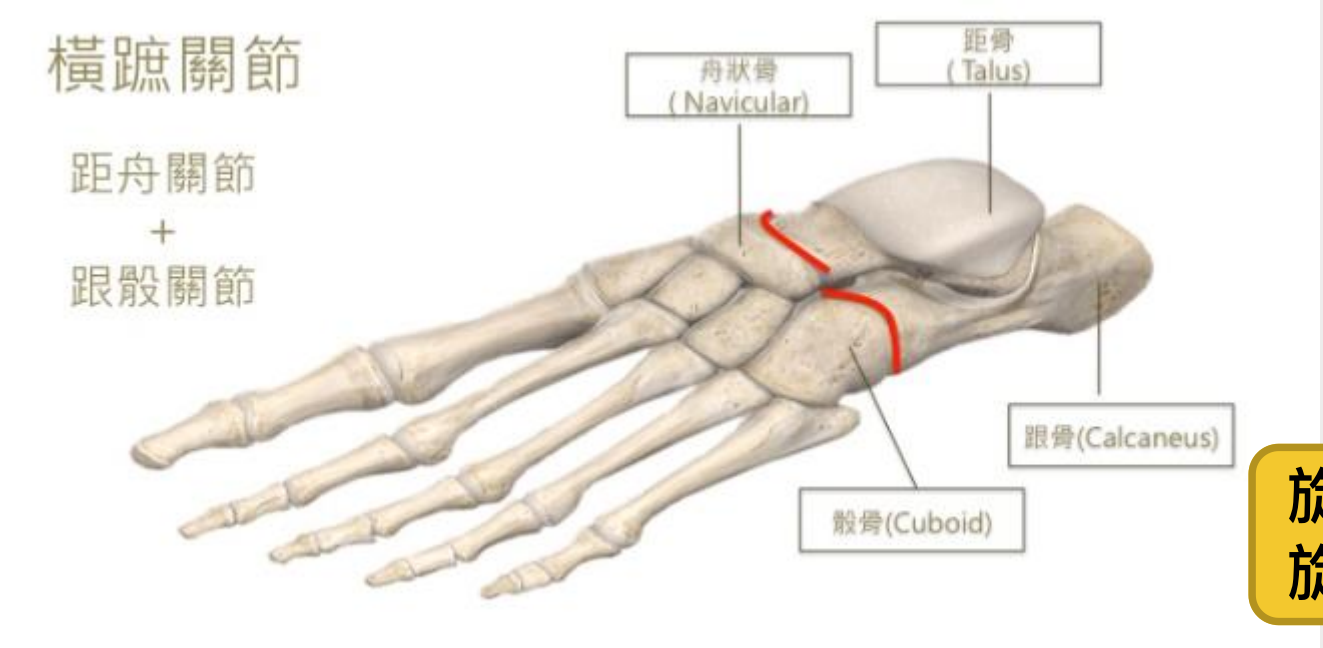

旋前：外翻、外展及背屈 (降低足弓)
旋後：內翻、內收及蹠屈 (升高足弓)

踝關節及足部的運動：內外、前後、垂直、旋前、旋後

關節	關節組成	重要特徵	附註
近端關節			
距脛關節	**距骨**的滑車與遠端**脛骨**和**腓骨**的堅硬凹處形成關節	主要的作用為**背屈及蹠屈** 是下肢遠端的主要關節，行走時讓身體往前進	此關節與木匠的準眼相似
距下關節	**距骨和跟骨**之間的關節 (由距骨的三個關節小面與相對應的跟骨上關節小面組成關節)	此關節的主要作用是提供包含**內翻/內收**及**外翻/外收**的動作關節弧**在行走的站立期**，此關節讓小腿在**額狀面及水平面**些微的轉動，**不受跟骨(腳跟)固定**的影響	有效率的距下關節活動需要距骨的滑車(圓頂)在準眼狀的距脛關節中維持其機械性的穩定性
橫蹠關節	包含**距舟關節**及**跟骰關節**兩個關節組成	此關節的作用是提供橫跨三個平面的動作(例如：允許最標準的**旋前及旋後**)	大大提升足部整體運動的靈活度

- 背屈和蹠屈發生在矢狀面上。

關節	關節組成	重要特徵	附註
遠端關節			
跗蹠關節	三塊**楔型骨**與**骰子骨**及五根**蹠骨**基部間所形成的關節	相對較平坦的表面，允許各種適應性的動作出現	第二排的功能為整體足部提供穩定的中央縱向支柱
蹠趾關節	**蹠骨頭**的凸面與每一相對應的**趾節**凹面基部所形成的關節	此關節能允許兩個活動度：**屈曲/伸直** & **外展/內收**	行走時的推進期，第一根蹠骨需要大約60-65度的過度伸直角度
趾間關節	由較**近端趾節頭部**的凸面頭部與**較遠端趾節**的凹面基部所形成的關節	此關節只允許**伸直/屈曲**	第一根趾頭只有一個趾間關節，其餘四根趾頭則各有一個近端及遠端的趾間關節

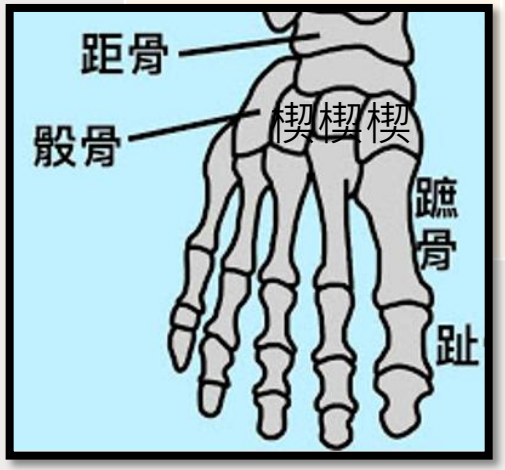

骨頭	重要特徵
後足	
距骨	**滑車：**圓頂型，為距骨的上半部 在蹠面有三個關節小面與跟骨形成關節 **頭部：**與舟狀骨形成關節
跟骨	**跟骨粗隆：**阿基里斯腱的附著處 在上面(背側)面有三個關節小面與距骨形成關節 **載距突：**骨頭內側的突起，提供類似支架的功能來支撐距骨的內側
中足	
舟狀骨	**舟狀骨粗隆：**骨頭內側的明顯突起，**彈簧韌帶**及**脛後肌**的**遠端附著處**
三塊楔型骨	由足部橫弓的內半部開始
骰子骨	由足部橫弓的外半部開始
前足	
蹠骨	所有的五根蹠骨都包含基部(近端)骨幹、凸面頭部(遠端)
趾骨	所有的五根趾骨都包含凹面基部、骨幹、凸面頭部

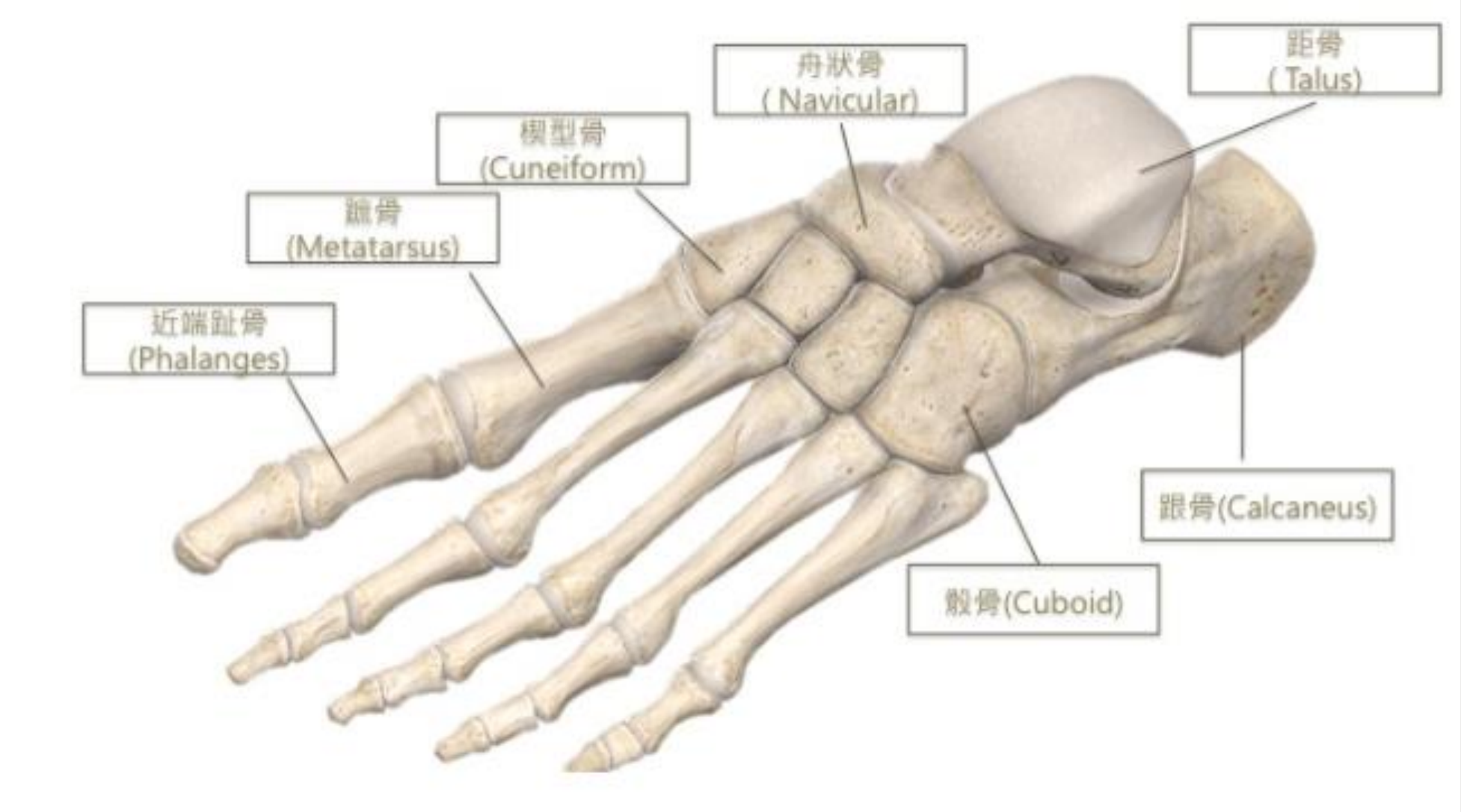
距骨
(Talus)
舟狀骨
(Navicular)
楔型骨
(Cuneiform)
蹠骨
(Metatarsus)
近端趾骨
(Phalanges)
跟骨(Calcaneus)
骰骨(Cuboid)

足及踝的運動

背屈及蹠屈	發生在矢狀面上 背屈：足部背面的區域往脛骨的前方移動 蹠屈：足部背面的區域遠離脛骨的前方 (踩油門的動作)
內翻及**外翻**	發生在額狀面上 內翻：足背的蹠面上任何一點往中線移動 外翻：足背的蹠面上任何一點往外側移動
內收及**外展**	發生在垂直轉動軸的水平面 內收：前表面上的點往中線移動 外展：前表面上的點遠離中線
旋前及旋後	旋前：合併踝關節及足部任何部位外翻、外展及背屈 旋後：合併踝關節及足部任何部位內翻、內收及蹠屈

矢狀面 Sagittal plane

- 背屈 (dorsiflexion)
- 蹠屈 (Plantar flexion)

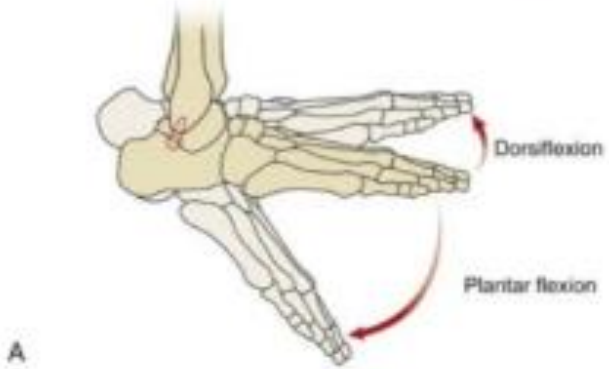

額狀面 Coronal plane

- 外翻 (Eversion)
- 內翻 (Inversion)

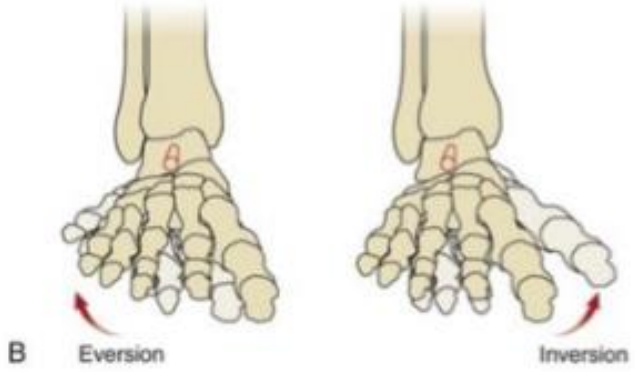

水平面 Horizontal/ Transverse plane

- 內收 (adduction)
- 外展 (abduction)

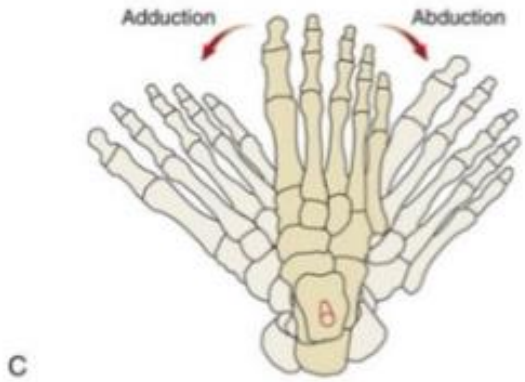

旋前 (Pronation)

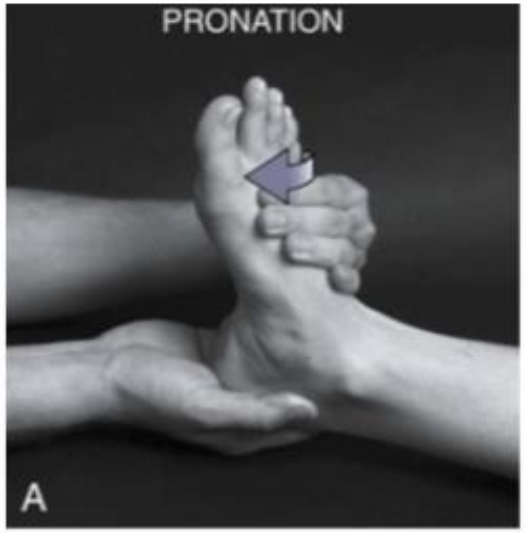

旋後 (Supination)

腳趾動作方向

水平面：**以第二腳趾為中心**，遠離第二腳趾是外展，靠近第二腳趾是內收。
矢狀面：腳趾單純的屈曲跟伸直。

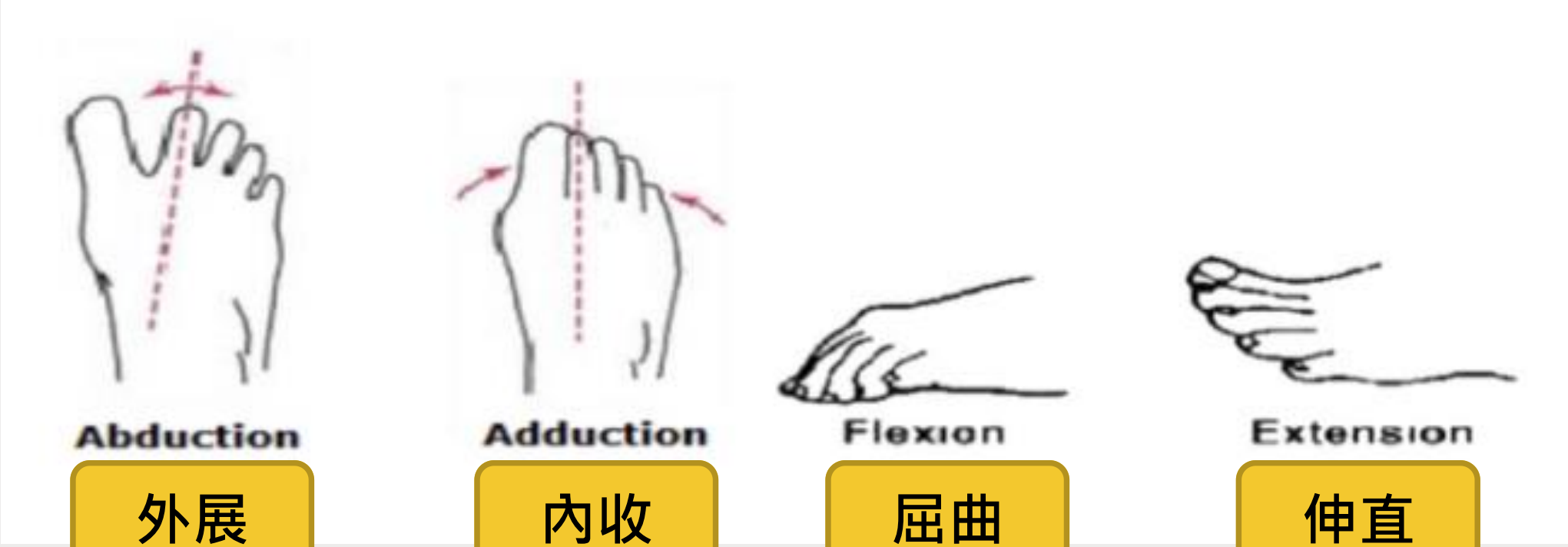

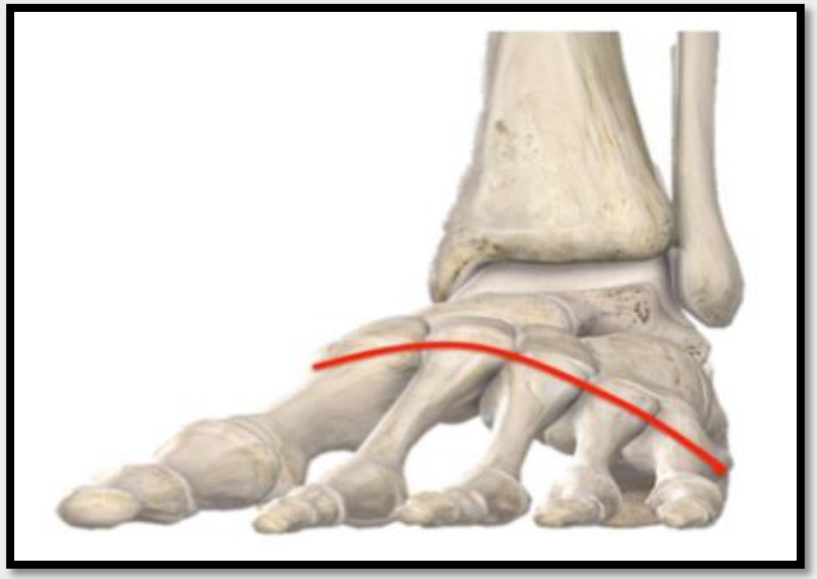

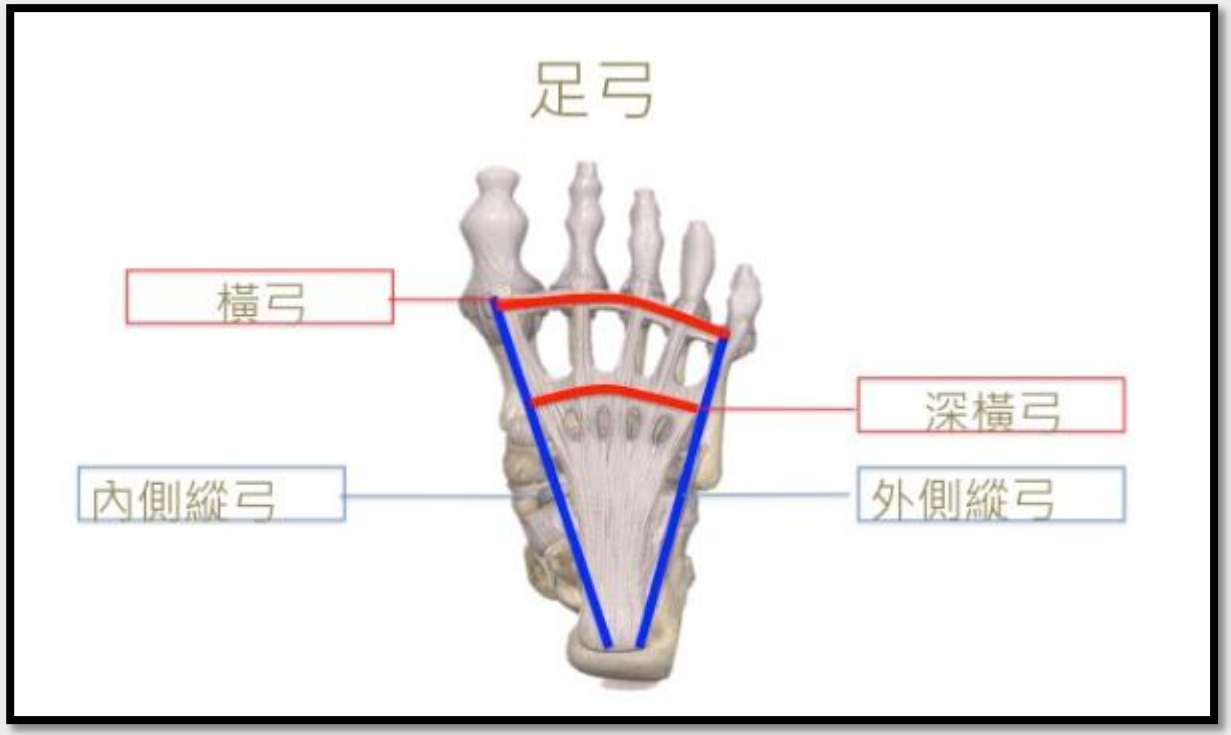

- **內側縱弓**：負責身體重量的支撐

  外側縱弓：維持身體的平衡

  橫弓、深橫弓：穩定時為拱橋型結構，可以支撐重量。吸收衝擊時可以放鬆變平坦。

支撐脛距關節的韌帶		
結構	功能	附註
骨間膜	將脛骨綁緊到腓骨上，提供遠端的脛腓關節及脛距關節的穩定度	是踝關節及足部多數肌肉的近端附著處
前及後脛腓韌帶	將遠端的脛腓關節綁緊，增進榫眼的穩定度	這些韌帶的傷害常與「高位踝關節」扭傷相關
三角韌帶	限制外翻	起源於內踝，有三組纖維：脛舟韌帶、脛跟韌帶及脛距韌帶
外側側韌帶	限制內翻	包含三條不同的韌帶： 前距腓韌帶、跟腓韌帶及後距腓韌帶。 最常受到傷害的韌帶為前距腓韌帶，通常是過度的內翻及跖屈造成

臨床上用擠壓測試來判斷是否有高位踝關節扭傷：

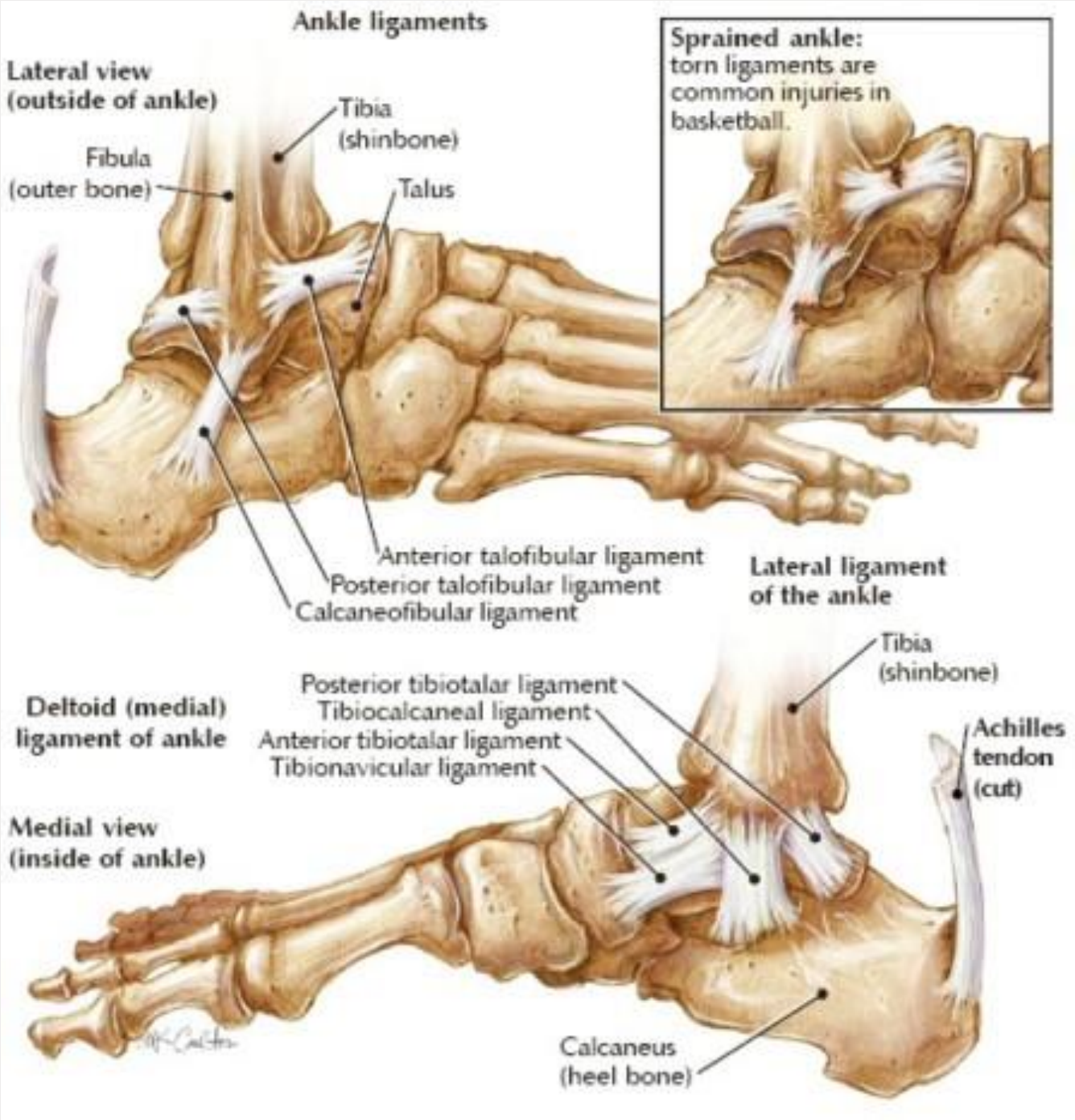
Ankle ligaments
Lateral view
(outside of ankle)
Tibia
(shinbone)
Fibula
(outer bone)
Talus
Sprained ankle:
torn ligaments are
common injuries in
basketball.
Anterior talofibular ligament
Posterior talofibular ligament
Calcaneofibular ligament
Lateral ligament
of the ankle
Tibia
(shinbone)
Deltoid (medial)
ligament of ankle
Posterior tibiotalar ligament
Tibiocalcaneal ligament
Anterior tibiotalar ligament
Tibionavicular ligament
Achilles
tendon
(cut)
Medial view
(inside of ankle)
Calcaneus
(heel bone)

內踝的韌帶

淺層韌帶

脛舟韌帶(tibionavicular ligament)
脛跟韌帶(tibiocalcaneal ligament)
後側脛距韌帶(posteriortibiotalar ligament)

深層韌帶

對於踝關節穩定度有很大的影響
深層後脛距韌帶(deepposteriortibiotalar ligament)
深層前脛距韌帶(deepanteriortibiotalar ligament)

- 脛側副韌帶為一強韌的三角形韌帶，又名三角韌帶，位於關節的內側，是唯一穩定內側踝關節的韌帶組織，分為淺層和深層。
- 除了提供脛距關節的穩定度外，也負責將力量從脛骨傳到跗骨。它將脛骨固定在距骨上，限制距骨的外翻、往前外側或是向外轉。
- 起自內踝，呈扇形向下止於距、跟、舟三骨。由於附著部不同，由後向前可分為四部：距脛後韌帶(tibiotalar ligament)、跟脛韌帶(tibiocalcaneal ligament)、脛舟韌帶(tibionavicular ligament)和位於其內側的距脛前韌帶。三角韌帶主要限制足的背屈，前部纖維則限制足的跖屈。

外踝的韌帶

腓側副韌帶位於關節的外側，由從前往後排列有距腓前、跟腓、距腓後三條獨立的韌帶組成，連結於外踝與距、跟骨之間。距腓後韌帶可防止小腿骨向前脫位。當足過度跖屈內翻時，易損傷距腓前韌帶及跟腓韌帶。

- (1) 前距腓韌帶(anterior talofibular ligament；ATF)腳在蹠屈時，抵擋扭力和內翻的力量。因受傷機轉的原因，這韌帶是踝部最弱的一部份，所以最常扭傷。從生物力學的研究上也證實ATF同時也是當踝關節在內翻(inversion)、底屈(plantar flexion)、內轉(internal rotation)時最容易受傷的構造。
- (2) 後距腓韌帶(posterior talofibular ligament；PTF)
  限制距骨過度向後的動作，是最為強壯的部分，所以不常受傷。若這條有受傷，通常都是嚴重扭傷，其他韌帶也會受傷。

  (3) 跟腓韌帶(calcaneofibular ligament；CFL)
  足在背屈時，抵擋扭力和內翻的力量。CFL對任何角度位置的踝部穩定性都有相當的貢獻。CFL受傷機轉主要是來自過度踝關節背屈(dorsiflexion)或過度的內翻(severe inversion)。踝部扭傷(ankle sprain)而致外側韌帶傷害(lateral ligament injury)常合併有關節軟骨(articular cartilage)的破壞，未來可能發生踝關節的退化性變化而導致受傷後退化性關節炎。

前拉測試(anterior drawer test)：前距腓韌帶

- 在矢狀切面下，將在脛骨下的距骨往前拉，測試前距腓韌帶的完整性。

  受測者以躺姿或者坐姿下，彎曲膝蓋將小腿後側肌群放鬆，避免在測試過程中抵抗施測者。

  施測者一手固定遠端的脛骨和腓骨，另一手在跟骨，保持踝關節在正中姿勢，或是蹠屈20度。一手將**跟骨向前拉**，另一手將遠端的**脛骨和腓骨向後推**。

  兩腳都要測試，用以比較差異。受傷側的距骨向前移動過度，表示測試發現異常，若向前移動超過45公釐，受傷側的前距腓韌帶可能斷裂。

距骨傾斜測試(talartilt test)：內翻測試以檢視跟腓韌帶

- 受測者以躺姿或坐姿下膝蓋完全伸直，施測者一手固定遠端小腿，一手抓住腳跟，將腳踝保持在正中姿勢，腳跟相對於脛骨在內翻的姿勢，須將跟骨和距骨一起移動，避免距下關節產生太多的動作 有疼痛或者是撞擊的感覺，表示測試發現異常 。

  相較於好側，若有超過5度以上的內翻，或者感覺不到關節終感覺(endfeel)，有可能是韌帶完全斷裂

外翻測試(eversion test)：
測試三角韌帶，也稱為外翻傾斜測試 。

- 受測者的姿勢和內翻測試相似，施測者將腳跟外翻及外展，並固定遠端脛骨，相較於健側，受傷側若有呈現過度鬆弛或者是疼痛，表示測試出異常像□ 綿或者是感覺不到關節終感覺，有可能是關節完全斷裂。

距下關節

距下關節包含**距骨**下表面的關節小面，與**跟骨**上表面相對應的關節小面所形成的關節。

- 距下關節的形狀特化成讓足部及小腿間得以進行額狀面及水平面的動作。
- 這些動作對於行走或跑步時，去適應不平的地面或以外側或內側急停時很重要。
- 距下關節的運動包含**足內翻/內收及外翻/伸展**。
- **抓緊跟骨後往側邊扭動或轉動**，往側邊扭動的動作為內翻/外翻，臨床上被用來**評估距下關節的肌力及關節活動度**。
- 在距下關節的動作裡，距骨的滑車通常被牢牢地故定在榫眼狀的脛距關節裡。
- 真實的狀況是距下關節承重時，在**行走的站立期**當跟骨固定在地面上，因為距骨被穩定的固定在榫眼內，**距下關節的動作常合併距骨及小腿**，而跟骨則是相對地被固定住。

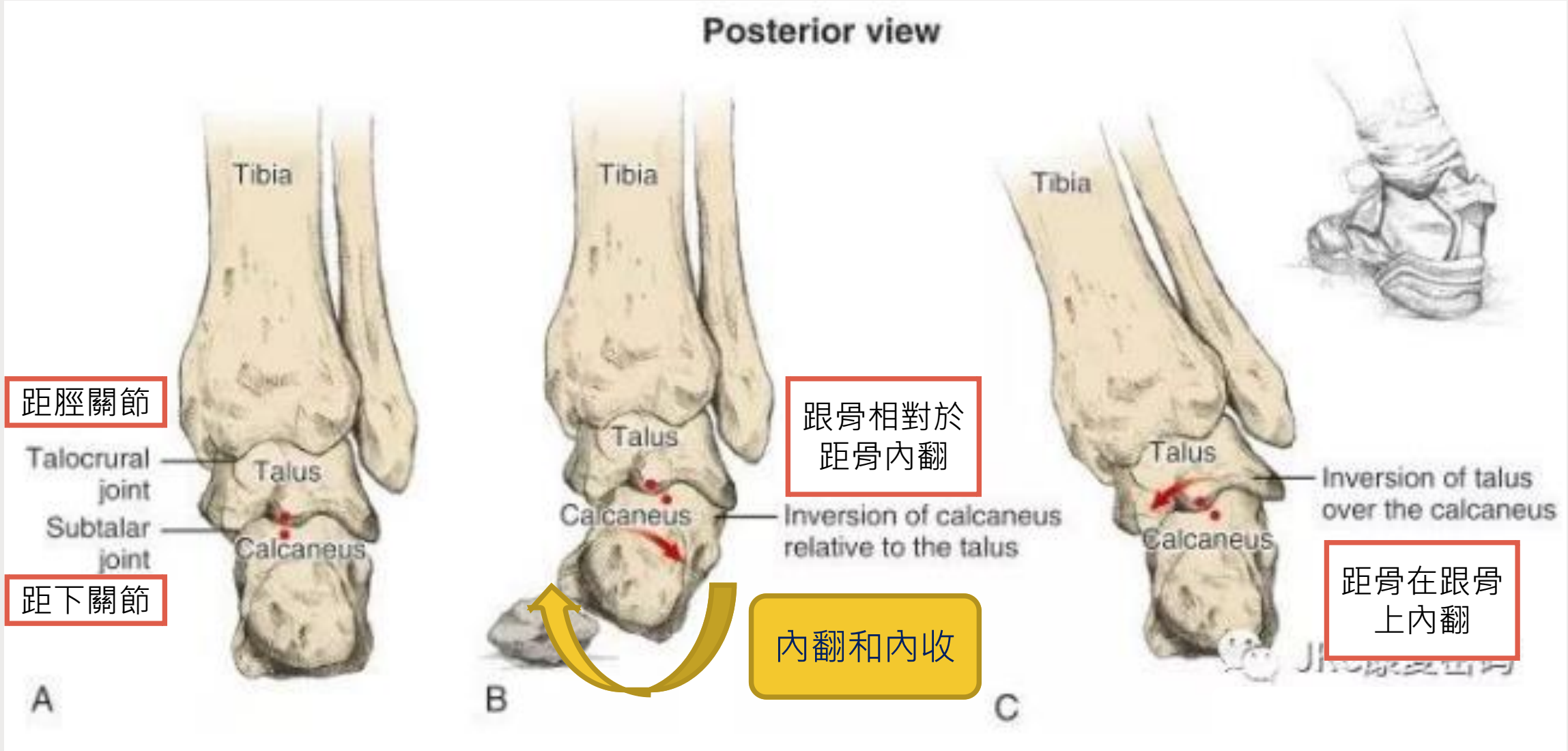

A. 距骨及跟骨在一直線上
B. 因為踩在石頭上，跟骨轉成內翻的姿勢。這個動作讓小腿及距骨仍然維持垂直。
C. 急停的動作讓固定在跟骨上方的距骨及小腿轉成內翻。

距下關節-----小腿及足部重要的運動學關聯

- 距下關節的動作通常以下兩種方式呈現：
- 在行走擺盪期跟骨沒有固定時
- 行走站立期跟骨接觸到地面時
- 在站立期當下肢接觸到地板時，會在水平面及額狀面上自然地產生相對微小的轉動，距下關節可以抵銷這個轉動。如果距下關節被固定住，小腿、距骨及跟骨會被迫要跟著轉動的下肢一起移動。

橫蹠關節

橫蹠關節包含了兩個獨立的關節：

距舟關節+跟骰關節

- 橫蹠關節將足部分成後足及中足。
- 橫蹠關節可以讓中足相對於後足獨立的活動 (後足：跟骨及距骨)
- 橫蹠關節最重要的特徵：執行最標準的旋後及旋前動作
- 旋前=外翻、外展、背屈
- 旋後=內翻、內收、蹠屈
- 橫蹠關節的功能通常與距下關節相關，得以控制整個足部旋前及旋後最終的動作組成。

Pronation of the Foot

Pronation is made up of simultaneous movement in three directions (planes of motion), as shown below.

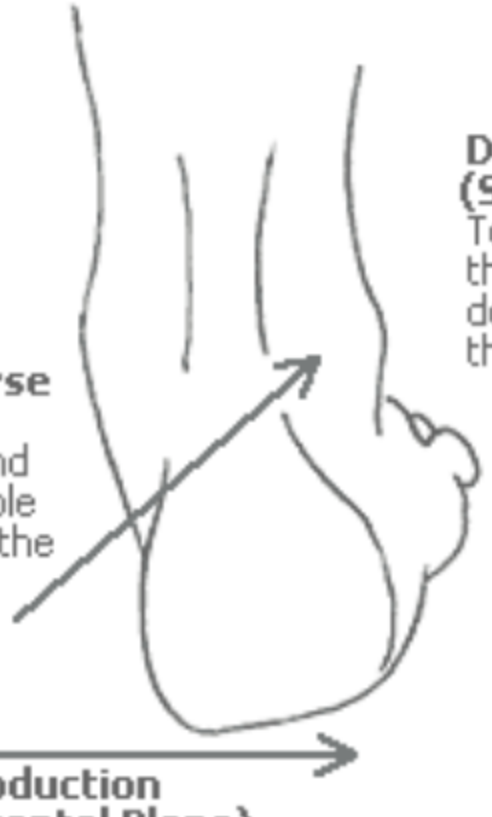

Dorsiflexion (Sagittal Plane)
Toes up - flexing the upper, or dorsal surface of the foot.

Eversion (Transverse Plane)
Outward and upward - sole away from the body.

Abduction (Frontal Plane)
Away from the body

Supination of the Foot

Supination is made up of simultaneous movement in three directions (planes of motion), as shown below.

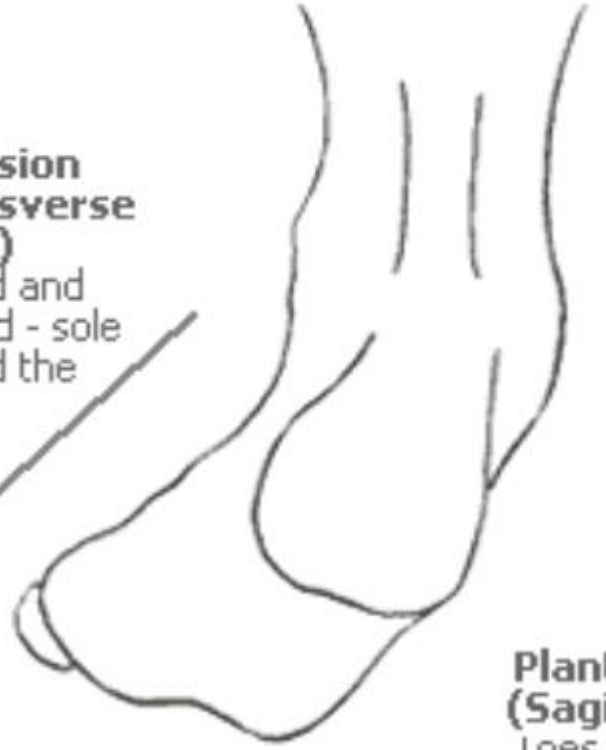

Inversion (Transverse Plane)
Inward and upward - sole toward the body

Plantarflexion (Sagittal Plane)
Toes down - flexing the lower, or plantar surface of the foot.

Adduction (Frontal Plane)
Toward the body.

足部內縱弓

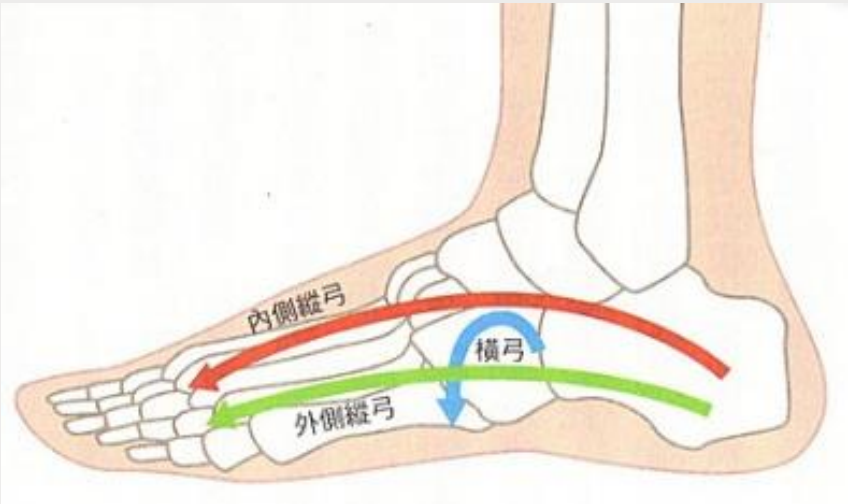

- 內縱弓是足部吸震最主要的結構。
- 靜止站立時(休息時)，內縱弓的高度主要是由非肌肉組織所支撐，例如：韌帶、關節、足底筋膜。
- 結締組織在跟骨的基部及近端趾節間延伸。
- 足底筋膜擔任彈性帶的角色。
- 在站立時，一般說來不需要肌肉主動收縮來支撐正常的足弓。
- 低足弓 (距下關節過度的旋前)：足部內縱弓過度的下掉，與過度牽張或無力的足底筋膜相關，必須依賴足部內部或外在肌肉主動的收縮來支撐足弓。

站立期的後半部：足部準備離地時 ， 內縱弓會上抬，足弓上抬時，合併距下關節的些微內翻及內部與外在肌肉的強力收縮，準備離地時所需的足部蹠屈肌之強力收縮。

站立期的晚期：低足弓的足部維持過度旋前 (降低的足弓)的姿勢。

- 行走時，內縱弓及局部的肌肉會交互作用來吸收足部的動態震動力，正常足弓在站立的早期會些微地下降，讓足部可以慢慢的接受身體的重量，距下關節(後足)往外些微的外翻為此機制的一部分。
- 控制足部的下降及距下關節的些微外翻，部份是透過內翻肌的離心收縮，例如：脛後肌及脛前肌。離心收縮緩慢且受到控制的方式讓足弓下降，使得足部受到保護。
- 高足弓：內縱弓異常的高，較低足弓少見，高足弓通常會造成足部承重時力量不會適當的被分散。因為弓起時足部會變得較為堅硬適應力較差，足部主要透過蹠骨及跟骨承受重量，吸震效果小。

跗蹠關節
Tarsometatarsal joints

蹠骨基部與三塊楔型骨及骰子骨的遠端表面所組成。

容許中等程度的**背屈及蹠屈**，加上些微的內翻及外翻。

- 第一跗蹠關節：在步態站立期會些微塌下。
- 第二跗蹠關節：所有跗蹠關節裡最穩定的關節，主要是因為其基部會緊卡在內側及外側楔型骨間。

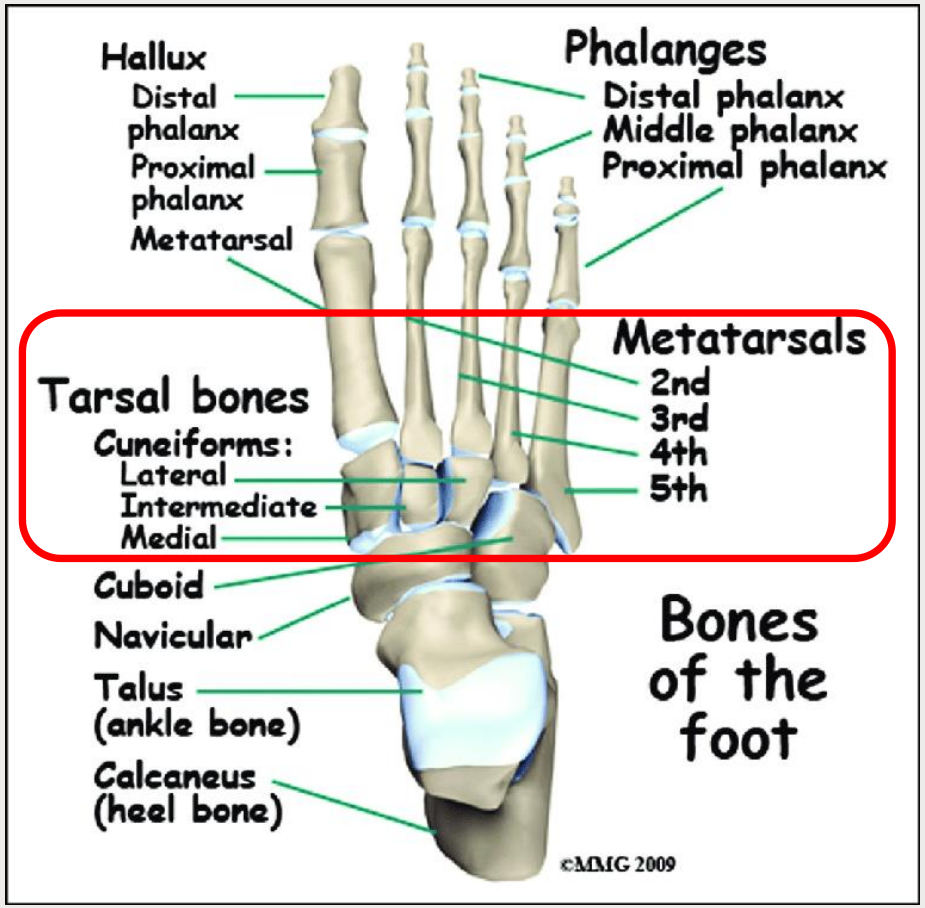

蹠趾關節MTP
Metatarsophalangeal joints

蹠趾關節是由凸面的蹠骨頭與凹面的近端趾節形成關節。

這個關節與手部的掌指骨關節有著相似的動作：**伸直(背屈)、屈曲(蹠屈)及外展與內收。**

行走的離地期需有60~65度的過度伸直。

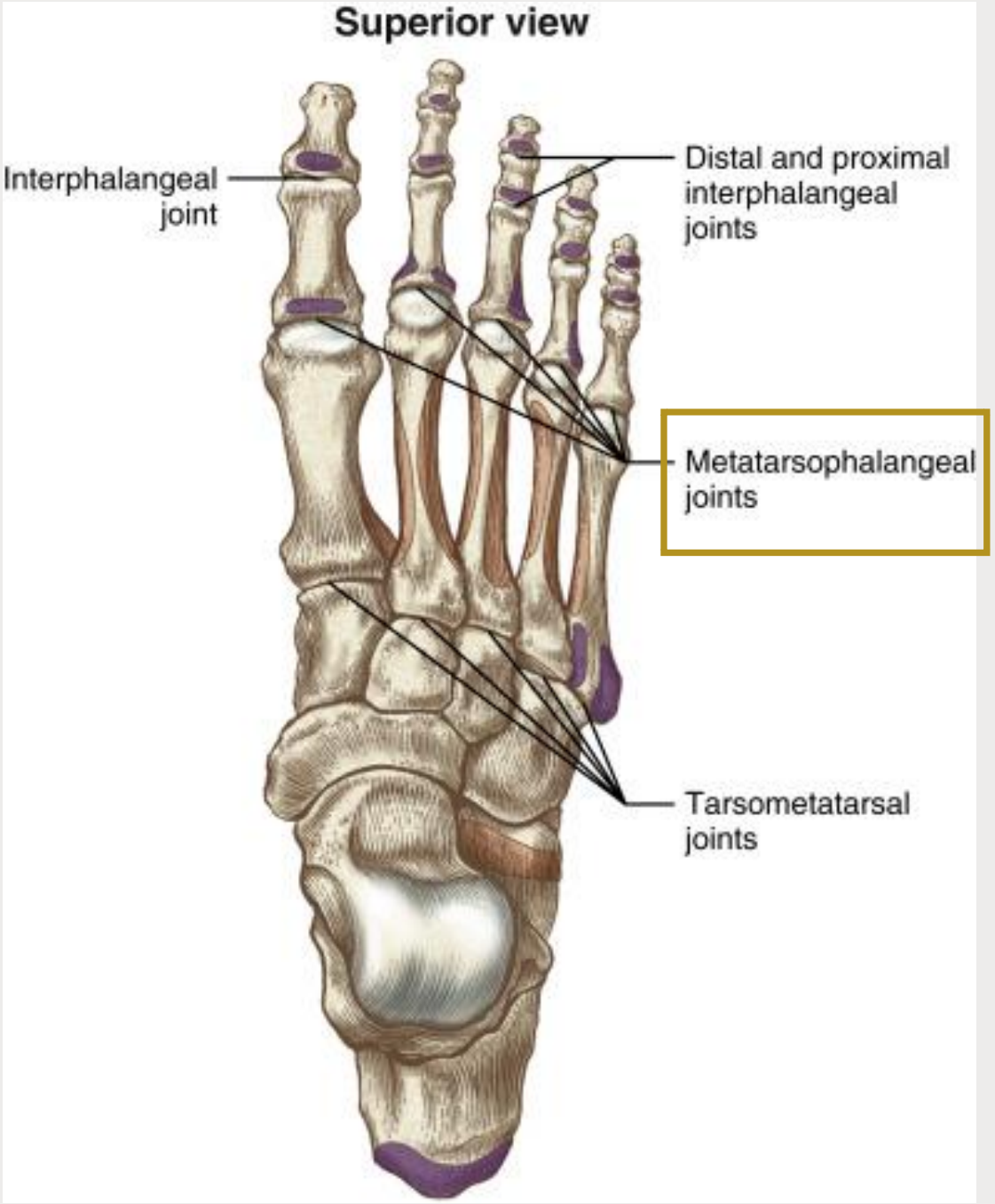

趾間關節

每一根腳趾都有一個近端的趾間關節(PIP)及一個遠端的趾間關節(DIP)，但是大腳趾只有一個趾間關節

趾間關節的動作主要受限為**屈曲及伸直**

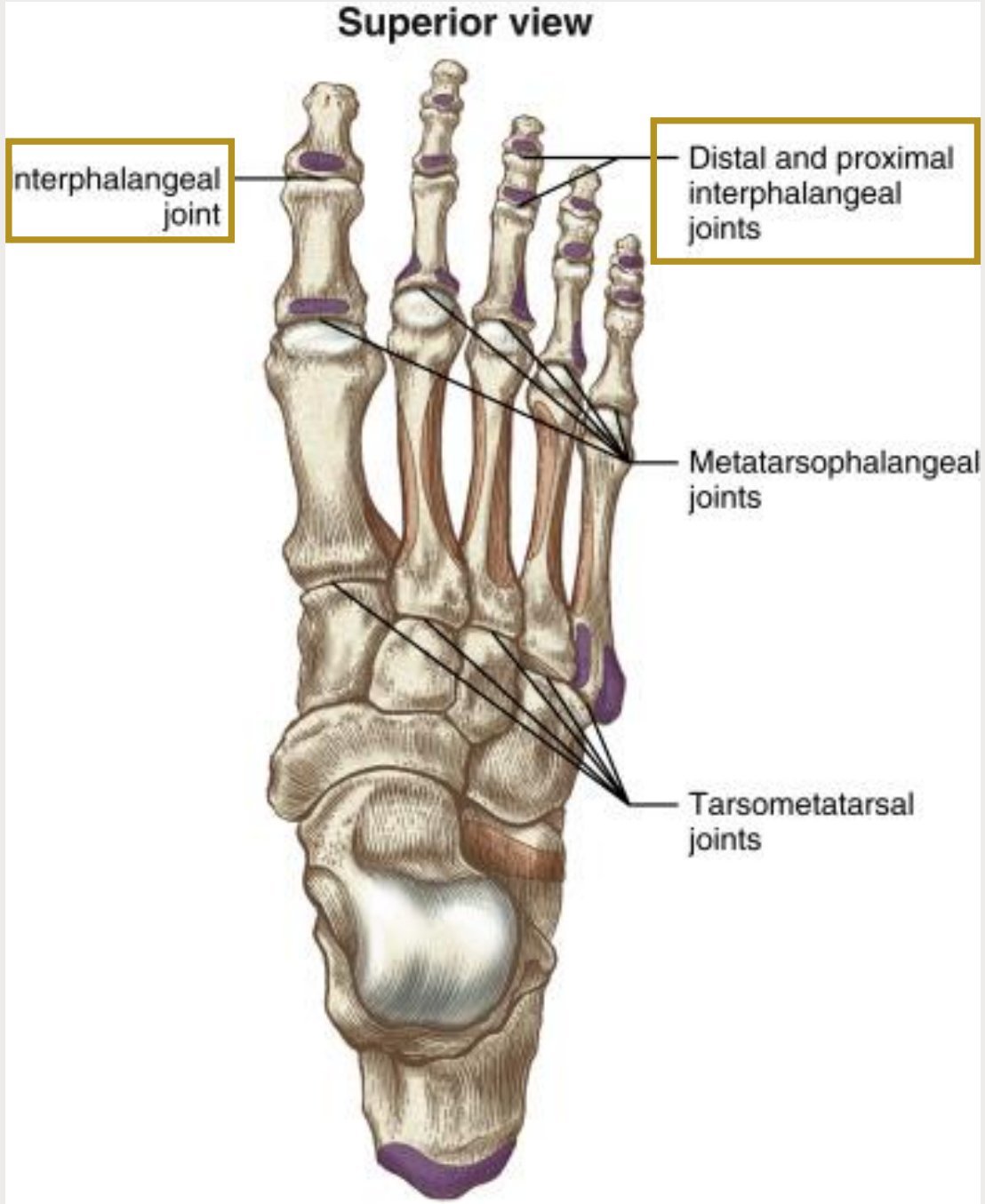

關節	主要的動作	關節活動度	主要的動作平面	附註
距脛關節	背曲 蹠曲	0~20 0~60	矢狀面	被視為是真正的踝關節
距下關節	內翻/內收 外翻/外展	通常只能在額狀面： 內翻0~25 外翻0~12	結合額狀面及水平面	當承重時，這個關節允許小腿非矢狀面的動作發生在相對的固定跟骨上
橫蹠關節	旋前 旋後	難以精確測量三個平面的動作	斜向平面	允許最標準的旋前及旋後的動作
跗蹠關節	背曲 蹠曲 主要在第一個關節	無法測量	矢狀面	
蹠趾關節	屈曲 伸直 內收 外展	0~35度 0~65度(大腳趾0~85度) 受限 受限	矢狀面 矢狀面 水平面 水平面	在離地時適當量的過度伸直相當重要 在行走及站姿時增進平衡
近端及遠端的趾間關節	屈曲 伸直	0~70度 受限	矢狀面	趾頭的屈曲協助增加皮膚與行走平面的摩擦力增加抓地力

踝關節及足部的外在肌肉

前腔室的肌肉：

脛前肌、伸趾長肌、伸拇趾長肌、第三腓骨肌

這四條肌肉都是由**深腓神經**所支配

主要的動作之一為背屈

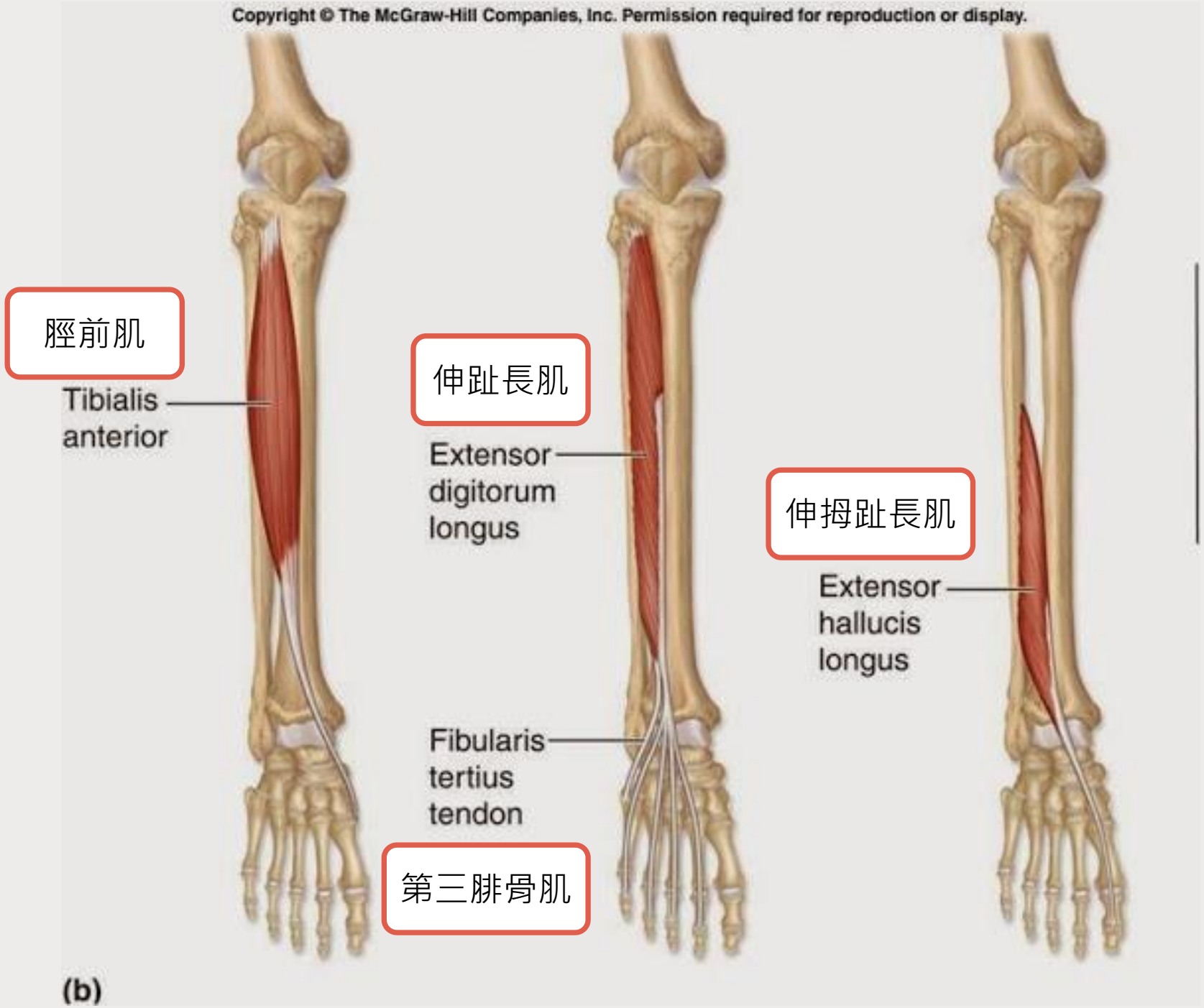
Copyright © The McGraw-Hill Companies, Inc. Permission required for reproduction or display.
脛前肌
Tibialis anterior
伸趾長肌
Extensor digitorum longus
伸拇趾長肌
Extensor hallucis longus
Fibularis tertius tendon
第三腓骨肌
(b)

胫前肌

Tibialis Anterior

- **Origin** Lateral condyle of tibia, proximal 1/2 - 2/3
- **Insertion** Medial and plantar surfaces of 1st cuneiform and on base of first metatarsal
- **Action** Dorsiflexor of ankle
- **Innervation** Deep peroneal nerve (L4, L5, S1)

Fibularis Tertius

第三腓骨肌

訓練第三腓骨肌，常用來治療腳踝內翻扭傷。

因第三腓骨肌可背屈及外翻，恰巧可以抵擋蹠屈及內翻。

Dorsiflexes and everts the foot

O: distal fibula,interosseous membrane

I: superior aspect of metatarsal 5

Extensor digitorum longus muscle(伸趾長肌)

起點：
上半段腓骨及脛骨的Lateral condyle (外髁)

止點：
第2到5遠端趾骨基部及中端趾骨基部

Extensor hallucis longus muscle (伸足拇長肌)

起點：
腓骨中段前表面及其鄰近骨間膜

止點：
第1趾骨基部

幫助腳拇趾伸展，因為到最遠端趾骨，所以叫長肌

足部前腔室肌肉的功能性考量

- 背屈肌無力的臨床徵兆：**垂足或足拍擊**。
- 垂足形容的是在步態的擺盪期，隨著小腿的前進，足部卻呈現蹠屈的姿勢。為了要避免足部在地面上拖行，會出現高跨闊步態，就像去跨越想像中的障礙物一樣。
- 脛痛 (Shin Splints)，為一種常見的疼痛狀況，通常與背屈肌相關，而且影響到跑步者。跑步的過程中，背屈肌先向心收縮，當小腿繼續前進時則轉變成離心收縮，足部的遠端在腳跟著地期之後立即下降。在跑步或行走時，**過大的足部內翻可能會惡化此情形**，因為背屈肌在過度牽張的姿勢下需要重複的收縮。

踝關節及足部的外在肌肉

外腔室的肌肉：

腓骨長肌、腓骨短肌

外翻肌

腓骨長肌

起點：近端腓骨。
終點：沿著外踝繞過腳底，一直到內側楔型骨＆第一蹠骨基底。
主要動作：踝外翻、踝蹠屈
功能：提供足踝外側的穩定性，同時因為橫跨腳掌底，同時也可以控制橫弓。

腓骨長肌使用外踝及骰子骨上的溝，作為生物力學上的滑輪分別用來產生蹠屈及外翻。

這個滑輪系統對於維持肌肉拉力線相對於關節的轉動軸相當重要。

腓骨短肌

起點：腓骨中段。
終點：第五蹠骨基底。
主要動作：踝外翻、踝蹠屈、前足外展
功能：提供足踝外側＆外側足弓的穩定。

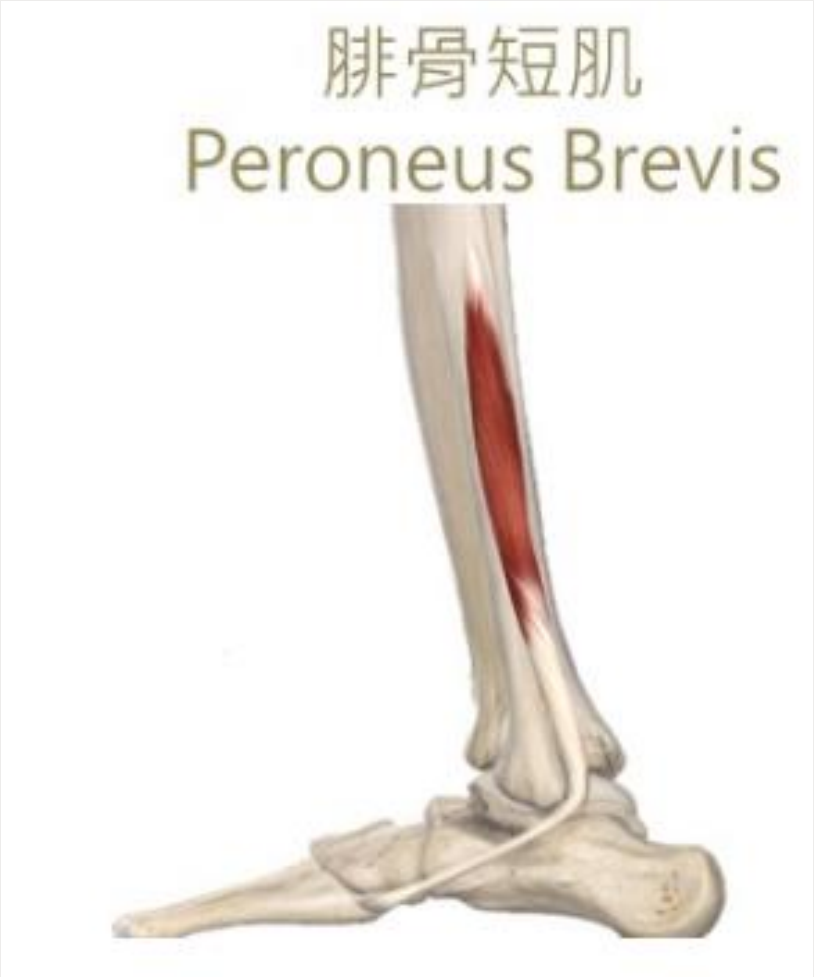

踝關節及足部的外在肌肉

後腔室的肌肉分成淺層及深層：
淺層肌包含腓腸肌、比目魚肌 (合稱三頭小腿肌)、蹠肌
深層肌包含脛後肌、屈趾長肌、屈拇趾長肌

後腔室的所有肌肉都由脛神經所支配，主要動作之一是蹠屈

- 比目魚肌是標準的蹠屈肌，不具備將膝關節屈曲的能力。這條肌肉主要是由緩慢收縮的肌肉纖維所組成，使得此肌肉成為長時間低力量活動的理想選擇，例如：站立及控制姿勢性的偏移。

- 腓腸肌則是由較多的快速收縮纖維所組成，使得此肌肉可以執行較具爆發力的活動，合併蹠屈及膝關節伸直。這種合併的活動，可以避免跨雙關節的肌肉過度縮短，腓腸肌縮短以產生蹠屈的同時在跨越膝關節處因伸直而被牽張。此情況會讓肌肉產生有效的力量的能力提高到最大限度。

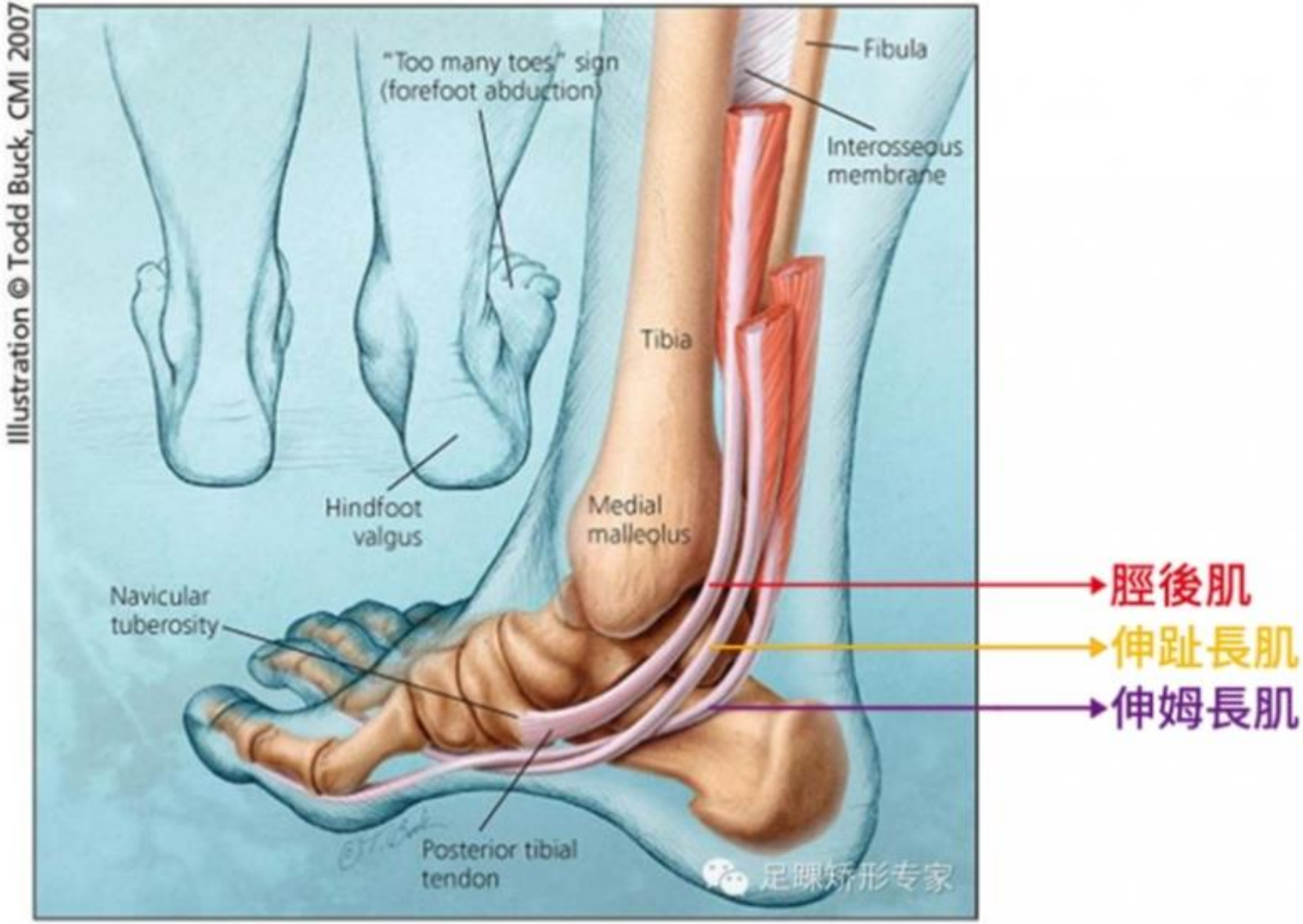
Illustration © Todd Buck, CMI 2007
"Too many toes" sign
(forefoot abduction)
Fibula
Interosseous
membrane
Tibia
Hindfoot
valgus
Medial
malleolus
Navicular
tuberosity
Posterior tibial
tendon
足踝矫形专家
脛後肌
伸趾長肌
伸姆長肌

足踝外翻肌群

腓骨長肌

起點：近端腓骨。

終點：沿著外踝繞過腳底，一直到內側楔型骨 & 第一蹠骨基底。

主要動作：踝外翻、踝蹠屈

功能：提供足踝外側的穩定性，同時因為橫跨腳掌底，同時也可以控制橫弓。

足踝外翻肌群

腓骨短肌

起點：腓骨中段。

終點：第五蹠骨基底。

主要動作：踝外翻、踝蹠屈、前足外展

功能：提供足踝外側＆外側足弓的穩定。

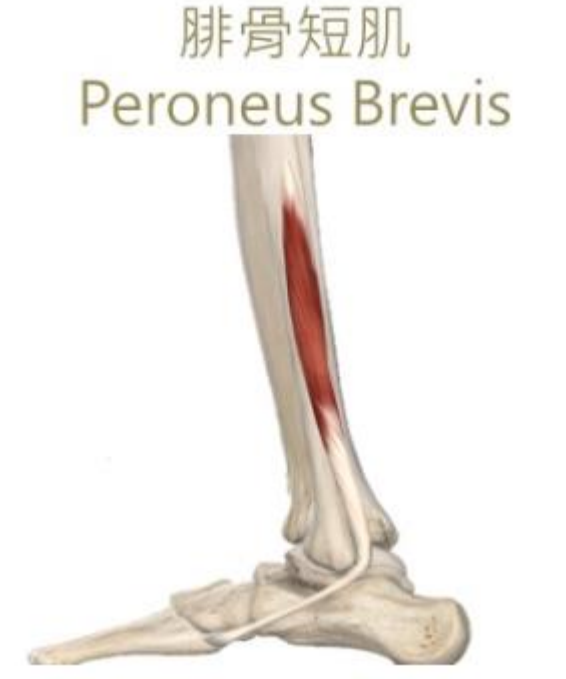

足踝外翻肌群

第三腓骨肌

起點：腓骨中段。

終點：第五蹠骨背側基底。

主要動作：踝外翻、踝背屈

功能：跟前面外翻肌群不一樣的是，第三腓骨肌是負責背屈而不是蹠屈。同時因為負責外翻&背屈的功能，剛好跟最常見的扭傷動作（內翻＆蹠屈）拮抗。是復健訓練的重要肌肉之一。

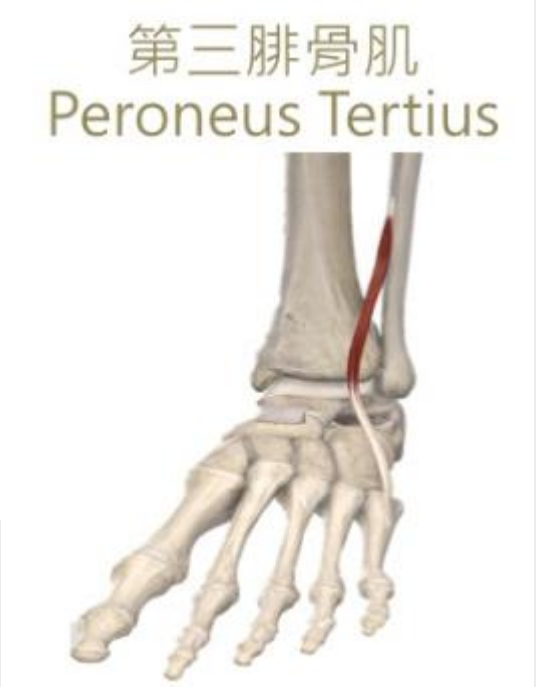

足踝內翻肌群

- **脛前肌**
- 起點：近端脛骨外踝、骨間膜
  終點：從脛骨外側往內，到內側楔型骨內側＆蹠側＆第一蹠骨基底。
  主要動作：踝內翻、踝背屈
  功能：內側縱弓的提起、穩定。另外因為**脛前肌是主要的腳踝背屈肌**，所以踝關節的穩定大部分都由脛前肌承擔

足踝內翻肌群

- **脛後肌**
- 起點：近端脛骨、腓骨以及骨間膜
  終點：從內踝繞到足底，附著在內側中足骨上，包括 第二三四蹠骨基底、楔型骨、舟狀骨
  主要動作：踝內翻、踝蹠屈
  功能：因為附著在大部分的中足骨上，**脛後肌成為最有效的內翻以及旋後肌群**，以及負責內側縱弓的支撐。受傷、失能都會造成內側縱弓塌陷。

足踝內翻肌群

http://muscularyenn.blogspot.com/2018/07/footanklemuscle.html

- **屈拇長肌**
- 起點：腓骨後側遠端三分之一
  終點：從內踝繞到足底，到第一腳趾的遠端趾節基部。
  主要動作：大姆趾屈曲、蹠屈、內翻。
  功能：在跑步或跳躍的離地終期，大拇趾會先做出過度伸直的姿勢，在這個狀態下屈拇趾肌會先被拉長再做強力的收縮，可以增加推進的力量&表現。另外，在平貼地面上時屈姆趾肌收縮可以增加與地面的摩擦力，也就是抓地的動作。
- **屈趾長肌**
- 起點：脛骨中間後側
  終點：從內踝繞到足底，分成四條肌腱到第二～第五遠端趾節
  主要動作：第二～第五遠端趾節、蹠屈、內翻。
  功能：也可以增加抓地力，也常見於足底其他肌肉力量不足的代償。

第五蹠骨骨折(Jones Fracture,瓊斯骨折)

- 此處的骨折可分為兩類：
- 第一型為拉扯性骨折(Avulsion)，它是因第五蹠骨莖突受外力拉扯而斷裂之傷害，其斷裂之位置在腓骨短肌與第五蹠骨之連接處，距離骨頭近端點少於0.5公分。
- **第二型為瓊斯骨折**，其斷裂的位置在**第五蹠骨近端**大於0.5公分，小於1.5公分之處。由於此類型之骨折處，血液循環相當不良，癒合的情況也不理想。因此若有此型的骨折，必須轉送醫師處理。這裏的傷害又可分為三種型態：
- 1. 急性傷害：沒有先前之疼痛病史，純為單一傷害事件， x 光也可顯示明顯之骨折線。
- 2. 延遲癒合之骨折：已有過去傷害的病史或疲勞性骨折， x 光顯示骨折線有變寬的現象。
- 3. 非癒合性骨折：同樣有過去傷害的病史或疲勞性骨折， x 光之結果顯示有重複受傷的現象，骨折線加寬，並且有非癒合之骨折徵兆。
- 過去曾有第五蹠骨骨折病史，反覆的發生疲勞性骨折，與外側踝關節不穩定和患有糖尿病的人，比較容易受到此傷害。

- ◎此傷害較明顯的症狀與徵兆(signs & symptoms)
- 1. 患者會抱怨足部外側會有明顯之疼痛，特別是要求患者負重做舉踵之動作時。
- 2. 拉扯性骨折通常伴隨外側踝關節扭傷。
- 3. Jones骨折通常是發生足部與地面接觸，身體移動的方向與足部之方向相反。
- 4. 觸壓第五蹠骨近端會有疼痛，並且有腫脹與瘀青的現象。
- ◎現場工作人員可以做下列的檢查
- 1. **確定腓骨短肌之功能完整性，如要求患者做抗阻力之足外翻的動作。**
- 2. 完整的評估遠端腓骨，外踝韌帶與足部功能。
- 3. 檢查皮膚之感覺功能，如果足背與外側之感覺有所改變，很可能是腓腸神經之部份功能受到損傷。

- ◎急性期處理原則
- 1. 冰敷、休息，與抬高傷部。
- 2. 必須將此類拉扯性骨折之患部，穿著有硬鞋底的鞋子，3~4週的時間，若擔心患者的配合度，則可令其穿著步行固定護靴。
- 3. 若為Jones骨折第一類型需穿著非負重型的短固定石膏6-8週，第二類型則需8-12週。然而此種保守療法之結果並不十分穩定，因此也有人建議直接以手術加以固定，第三類型則需手術介入。

108-2 39題

39 下列何者不屬足弓內側的構造？

(A)距骨（ Talus ）

(B)舟狀骨（ Navicular ）

(C)楔狀骨（ Cuneiforms ）

(D)骰子骨（ Cuboid ）

108-1　31題

31　關於足跟痛，下列敘述何者錯誤？

(A)跟後滑囊炎多發生在青壯年女性，因穿高跟鞋，鞋的後面及跟骨結節之間反覆摩擦所致

(B)依《醫宗金鑑・婦科心法要旨》，婦女足跟痛多因三陽實熱所致

(C)跟骨骨骺炎發生在 6～14 歲生長期的兒童

(D)跟骨骨刺不一定引起足跟痛

- 《足跟痛証治》
- 督脈發源腎經過，三陰虛熱足跟疼，六味地黃滋真水，腫潰流膿用八珍。
- 足跟乃督脈發源之地，足少陰腎經從此所過。若三陰虛熱，則足跟疼痛。宜用大劑六味地黃丸料煎服，以峻補期五水。若痛久不癒，腫潰流膿者，宜服八珍湯，以大補其氣血。

107-2

35 踝關節外翻扭傷時，由於三角韌帶比較堅強，較少發生損傷，但可能引起那一條韌帶撕裂？

(A)前距腓韌帶　(B)後距腓韌帶　(C)跟腓韌帶　(D)下脛腓韌帶

36 瓊斯氏（Jones）骨折是下列何者拉扯所致？

(A)三角韌帶　(B)前距腓韌帶　(C)後距腓韌帶　(D)腓骨短肌

Take home message

- Ottawa ankle rules
- 擠壓測試
- 前抽屜測試
- 距骨傾斜測試

謝謝大家的聆聽